مقاله پژوهشی

بررسی اثر محافظتی هسپرتین در برابر کبد چرب ناشی از رژیم غذایی پرچرب در موش صحرایی

عبدالله صادقی[1]، مهرداد نشاط قراملکی[1*]، داریوش مهاجری[2]

۱- گروه علوم درمانگاهی، واحد تبریز، دانشگاه آزاد اسلامی، تبریز، ایران
۲- گروه پاتوبیولوژی، واحد تبریز، دانشگاه آزاد اسلامی، تبریز، ایران

تاریخ دریافت مقاله: ۱۳۹۵/۱۰/۲۰ تاریخ پذیرش مقاله: ۱۳۹۶/۰۱/۱۷

چکیده

زمینه و هدف: کبد چرب به‌عنوان شایع‌ترین بیماری کبد، معمولاً با چاقی، افزایش چربی خون و دیابت نوع ۲ همراه است. هدف مطالعه حاضر ارزیابی اثرات محافظتی هسپرتین در برابر کبد چرب ناشی از رژیم غذایی پرچرب در موش صحرایی بود.

مواد و روش‌ها: تعداد ۳۲ سر موش صحرایی نر ویستار در گروه‌های آزمایشیِ: شاهد سالم، تغذیه با جیره پرچرب، تغذیه با جیره پرچرب بعلاوه کلوفیبرات به‌عنوان کنترل مثبت و گروه تغذیه با جیره پرچرب بعلاوه هسپرتین (۵ mg/kg)، به مدت ۶ هفته تیمار شدند. درنهایت، گروه‌ها ازلحاظ تغییرات پروفایل لیپیدی سرم، شاخص‌های سرمی آسیب کبد و فعالیت آنتی‌اکسیدانی کبد با استفاده از روش آماری تحلیل واریانس یک‌طرفه مورد مقایسه قرار گرفتند. هیستوپاتولوژی کبد نیز به‌منظور تائید یافته‌های بیوشیمیایی انجام پذیرفت.

نتایج: در گروه تیمار با جیره پرچرب افزایش تری‌گلیسرید و کلسترول خون، افزایش معنی‌دار فعالیت آنزیم‌های هپاتوسیتی پلاسما (آلانین آمینوترانسفراز، آسپارتات آمینوترانسفراز و آلکالین فسفاتاز) و کاهش معنی‌دار فعالیت آنتی‌اکسیدان‌ها (سوپراکسید دیسموتاز، کاتالاز، گلوتاتیون پراکسیداز و گلوتاتیون ردوکتاز) و افزایش میزان شاخص پراکسیداسیون لیپیدی (مالون‌دی‌آلدئید) در بافت کبد دیده شد ($p<0/01$). تیمار با هسپرتین به‌طور معنی‌داری مقادیر افزایش‌یافته مارکرهای آسیب بافت کبد در سرم و مالون‌دی‌آلدئید بافت کبد را کاهش داد و آنتی‌اکسیدان‌های کبد و چربی‌های افزایش‌یافته سرم را به حد طبیعی بازگرداند ($p<0/05$). مشاهدات ریزبینی کبد با تغییرات بیوشیمیایی ایجادشده هم‌راستا بود.

نتیجه‌گیری: نتایج نشان داد هسپرتین اثرات محافظتی خود در پیشگیری از کبد چرب در موش‌های صحرایی تغذیه‌شده با جیره پرچرب را با عملکرد آنتی‌اکسیدانی خود اعمال می‌کند.

کلمات کلیدی: هسپرتین، رژیم غذایی پرچرب، کبد چرب، موش صحرایی

مقدمه

کبد چرب غیرالکلی به‌عنوان مهم‌ترین و معمول‌ترین بیماری کبد معمولاً با چاقی بیش‌ازحد، افزایش چربی خون و دیابت ملیتوس نوع ۲ همراه است. تحقیقات نشان داده است که تغذیه با جیره پرچرب منجر به ابتلا به بیماری کبد چرب می‌گردد (۱). تری‌گلیسرید و کلسترول، از مهم‌ترین چربی‌هایی هستند که مصرف بیش‌ازحد آن‌ها باعث افزایش تری‌گلیسرید (۲، ۳) و کلسترول خون (۴) می‌گردد. کبد چرب در اثر استریفیکاسیون اسیدهای چرب آزاد و گلیسرول و نهایتاً تجمع تری‌گلیسریدها در هپاتوسیت‌ها ایجاد می‌شود. افزایش میزان اسیدهای چرب آزاد در کبد متعاقب لیپولیز بافت چربی، مصرف رژیم غذایی پرچرب و همچنین لیپوژنز مجدد صورت می‌پذیرد (۵). درعین‌حال، اسیدهای چرب ممکن است در کبد از طریق بتا اکسیداسیون، استریفیکاسیون مجدد به تری‌گلیسریدها و ذخیره به شکل واکوئل‌های چربی، یا دفع به‌صورت لیپوپروتئین‌های با چگالی خیلی پایین مصرف شوند؛ بنابراین، تجمع چربی در کبد می‌تواند در اثر افزایش ساخت چربی، کاهش دفع و یا کاهش اکسیداسیون آن اتفاق افتد. تحقیقات نشان داده است که ۶۰٪ از محتوای تری‌گلیسرید کبد از هجوم اسیدهای چرب از بافت‌های چربی، ۲۶٪ از لیپوژنز مجدد و ۱۵٪ از جیره غذایی نشأت می‌گیرد (۶). مطالعات ریزبینی نشان داده‌اند که بیماری کبد چرب با مجموعه‌ای از تغییرات بافتی، از استئاتوز گرفته تا سیروز، توأم است (۱۰-۷). درگذشته اعتقاد بر این بود که وقوع استئاتوز

*نویسنده مسئول: **مهرداد نشاط قراملکی**، گروه علوم درمانگاهی، واحد تبریز، دانشگاه آزاد اسلامی، تبریز، ایران
Email: neshatpetvet@yahoo.com

در کبد پدیده‌ای ساده و بدون عوارض بوده و از اهمیت بالینی چندانی برخوردار نیست. ولی اکنون تحقیقات نشان داده‌اند که کبد چرب به عواملی همچون تنش‌های اکسیداتیو بسیار حساس و آسیب‌پذیر بوده و می‌تواند به استئاتوهپاتیت که با تغییرات نکروز، آماس، فیبروز و نهایتاً سیروز مشخص می‌شود، ختم گردد (۱۱، ۱۲). گفته شده است که تجمع تری‌گلیسریدها در هپاتوسیت‌ها باعث افزایش آسیب‌پذیری کبد به سیتوکائین‌ها یا لیپوکائین‌های التهابی، اختلالات عملکردی میتوکندری‌ها و تنش‌های اکسیداتیو خواهد شد که بالاخره به استئاتوهپاتیت و یا فیبروز منجر می‌شود (۱۳، ۱۴). بررسی‌ها نشان داده است که تنش‌های اکسیداتیو در پیشرفت استئاتوز به سمت استئاتوهپاتیت بسیار مؤثر هستند (۱۵).

درهرصورت، اگرچه کبد چرب ممکن است به نارسایی کامل کبد منجر شود، ولی تاکنون درمان مناسب و ایده‌آلی برای آن ارائه نشده است (۷). به‌هرحال، داروهای مختلفی ازجمله کلوفیبرات برای درمان کبد چرب مطرح می‌باشند، اما عوارض جانبی متعددی با این داروها همراه است. کلوفیبرات یک فعال‌کننده گیرنده‌های فعال‌شده تکثیری پراکسیزوم (*peroxisome proliferator-activated receptors; PPARs*) است که روی متابولیسم لیپیدها اثر می‌کند و باعث کاهش سطح تری‌گلیسرید و کلسترول سرم می‌شود (۱۶). این دارو سال‌ها به‌عنوان یک داروی کاهنده چربی خون در بزرگ‌سالان کاربرد داشته است (۱۷). در مصرف طولانی‌مدت دارو عوارضی همچون استفراغ، اسهال، سوءهاضمه، افزایش وزن و خواب‌آلودگی، هپاتومگالی، افزایش بروز کلستاز، سنگ کیسه صفرا، پانکراتیت، نارسایی کلیه و نروپاتی محیطی احتمال بروز دارد (۱۸).

مواد بیولوژیک با منشأ گیاهی شاخه‌ای از فارماکوتراپی مدرن بیماری‌ها را تشکیل می‌دهند. اگرچه عوامل دارویی متنوعی برای درمان انواع بیماری‌ها وجود دارد، لکن اغلب بیماران قادر به تحمل اثرات جانبی داروهای شیمیایی نیستند و از سوی دیگر اکثر گیاهان اثرات جانبی بسیار اندکی در روی بیماران به‌جای می‌گذارند. فلاوونوئیدها ترکیبات پلی‌فنلی با خصوصیات فارماکولوژیک متعدد هستند و به‌عنوان زداینده رادیکال‌های آزاد با گروه هیدروکسیل در ساختار مولکولی آن‌ها عمل می‌کنند (۱۹، ۲۰). بر اساس تفاوت در ساختار مولکولی این ترکیبات، شش گروه عمده از فلاوونوئیدها وجود دارد که شامل: فلاوونول‌ها (*flavonols*)، فلاوون‌ها (*flavones*)، فلاوانون‌ها (*flavanones*)، کاتچین‌ها (*catechins*)، آنتوسیانیدین‌ها (*anthocyanidins*) و ایزوفلاوون‌ها (*isoflavones*) هستند (۲۱). هسپرتین (*Hesperetin*) ۳،۵،۷-تری‌هیدروکسی-۴-متوکسی‌فلاوانون (*3,5,7-trihydroxy-4'-methoxyflavanone*) فلاوانونی هست که به‌وفور در میوه خانواده مرکبات مثل پرتغال و نارنگی، گریپ‌فروت و همچنین گوجه‌فرنگی و گیلاس وجود دارد (۲۲). به‌طور طبیعی، این فلاوانون‌ها به شکل گلیکوزید درمی‌آیند که جذب روده‌ای را افزایش می‌دهد (۲۳).

مطالعات نشان داده‌اند که هسپرتین دارای اثرات ضدالتهابی، آنتی‌اکسیدانی، ضد سرطانی و حفاظت از سیستم عصبی است (۲۷-۲۴). هسپرتین ترکیبی با سه گروه هیدروکسیل بوده و بنابراین نسبت به سایر فلاوانون‌ها توانایی و قدرت آنتی‌اکسیدانی بسیار بالایی داشته و قادر است آنزیم‌های آنتی‌اکسیدانی سلول‌ها را تحریک کند (۲۸، ۲۹).

در مطالعات پیشین اثرات مفید هسپرتین بر آسیب ایسکمی-بازخونرسانی قلب، کلیه و پانکراس به اثبات رسیده است (۳۲-۳۰). تحقیقات نشان داده است که هسپرتین در پیشگیری از سرطان کولون القاشده توسط ۱ و ۲-دی‌متیل هیدرازین در موش صحرایی مؤثر بوده است (۳۳). مطالعات انجام‌شده توسط رازا و همکاران (۲۰۱۱) نشان داده است که هسپرتین ساختار و عملکرد مغز را در برابر آسیب ایسکمی تجربی مغز در موش‌های صحرایی محافظت می‌کند (۳۴). بررسی‌های انجام‌شده توسط کارا و همکاران (۲۰۱۴) نشان داده است که هسپرتین بافت شبکیه موش صحرایی را در برابر آسیب ایسکمی-بازخونرسانی به‌خوبی محافظت می‌کند (۳۵). مطالعات انجام‌شده توسط وانگ و همکاران (۲۰۱۱) اثرات آنتی‌هیپرلیپیدمیک هسپرتین را در موش‌های تغذیه‌شده با کلسترول بالا نشان داده است (۳۶). همچنین، یانگ و همکاران (۲۰۱۵) اثرات مفید عصاره جوانه چایوت (*Chayote*) بانام علمی (*Sechium edule*) را که مهم‌ترین ماده مؤثره آن هسپرتین است بر کبد چرب ناشی از رژیم غذایی پرچرب در موش‌های صحرایی نشان داده‌اند (۳۷).

با بررسی منابع مشخص‌شده است که تاکنون مطالعه‌ای با زمینه آسیب‌شناختی در مورد تأثیر پیشگیرانه هسپرتین از ابتلا به بیماری کبد چرب متعاقب مصرف رژیم غذایی پرچرب انجام نشده است. بنابراین، مطالعه حاضر جهت ارزیابی اثرات محافظتی هسپرتین در مقابل کبد چرب ناشی از جیره پرچرب با زمینه آسیب‌شناختی در موش‌های صحرایی انجام شده است. با انجام

این مطالعه خاصیت دارویی هسپرتین در پیشگیری از کبد چرب در مواقع تغذیه با جیره پرچرب مورد ارزیابی قرار می‌گیرد که در صورت تائید می‌تواند به‌عنوان یک منبع قابل‌دسترس با خاصیت آنتی‌اکسیدانی و آنتی‌هیپرلیپیدمیک جهت پیشگیری از وقوع کبد چرب و عوارض خطرناک ناشی از آن مورداستفاده قرار گیرد.

مواد و روش ها

در این مطالعه تجربی مداخله‌گر آزمایشگاهی، از تعداد ۳۲ سر موش صحرایی نر بالغ نژاد ویستار (سن ۱۰ هفته) با وزن تقریبی ۲۰±۲۰۰ گرم، استفاده شد. شرایط نگه‌داری برای تمام گروه‌ها یکسان بود. حیوانات در محیطی با دمای ۲±۲۲ درجه سلسیوس، رطوبت ۳۸ درصد، شدت نور ۳۰۰ لوکس در مرکز اتاق و دوره‌های متوالی ۱۲ ساعته روشنایی و تاریکی نگه‌داری شدند. آب و غذای مناسب (کنسانتره) به‌اندازه کافی در دسترس حیوانات قرار گرفت. در این مطالعه کلیه ملاحظات اخلاقی و پروتکل‌های کار روی حیوانات آزمایشگاهی، مورد تائید کمیته نظارت بر حقوق حیوانات آزمایشگاهی مرکز تحقیقات دانشکده دامپزشکی دانشگاه آزاد اسلامی تبریز بود. پس از یک هفته عادت به شرایط جدید، آزمایش شروع شد. موش‌ها به‌طور تصادفی به ۴ گروه ۸تایی شامل: ۱-گروه شاهد سالم و تغذیه با رژیم غذایی استاندارد ۲-گروه تغذیه با جیره پرچرب جهت ایجاد کبد چرب ۳- گروه تغذیه با جیره پرچرب بعلاوه کلوفیبرات به‌عنوان کنترل مثبت و ۴ -گروه تغذیه با جیره پرچرب بعلاوه هسپرتین جهت محافظت از کبد در برابر استئاتوز تقسیم شدند. برای ایجاد کبد چرب، از امولسیون پرچرب (جدول۱) استفاده شد (۳۸). به موش‌های گروه‌های ۲ تا ۴، امولسیون پرچرب به میزان ml/kg

جدول ۱- امولسیون پرچرب برای تغذیه موش‌های صحرایی

ترکیب	مقدار مصرف
روغن ذرت	۴۰۰ گرم
ساکاروز	۱۵۰ گرم
پودر کامل شیر	۸۰ گرم
کلسترول	۱۰۰ گرم
سدیم دی‌اکسی‌کولات	۱۰ گرم
توئین ۸۰	۳۶/۴ گرم
پروپیلن گلیکول	۳۱/۱ گرم
مولتی‌ویتامین	۲/۵ گرم
نمک	۱۰ گرم
مواد معدنی مخلوط	۱/۵ گرم
آب مقطر	۳۰۰ میلی‌لیتر

۱۰، هرروز سر ساعت ۹ صبح به مدت ۶ هفته از طریق گاواژ خورانده شد (۳۸، ۳۹).

به موش‌های گروه شاهد نیز به همان میزان سالین نرمال گاواژ گردید. همزمان موش‌های گروه ۳ (کنترل مثبت) نیز، کلوفیبرات را به میزان mg/kg ۳۲۰ از طریق گاواژ به‌صورت سوسپانسیون در متیل سلولز نیم درصد (ml/kg ۲) دریافت کردند (۴۰). به موش‌های گروه ۴، هسپرتین (BioBioPha Co. China; 98% by HPLC) به میزان mg/kg ۵ به‌صورت سوسپانسیون در متیل سلولز نیم درصد (ml/kg ۲) به‌صورت تازه تهیه و روزانه و به مدت ۶ هفته گاواژ شد (۲۳). به موش‌های گروه شاهد نیز به همان میزان (ml/kg ۲) متیل سلولز نیم درصد گاواژ گردید.

در پایان دوره آزمایش، جهت اندازه‌گیری فاکتورهای بیوشیمیایی شامل: آلانین آمینوترانسفراز (alanine aminotransferase; ALT)، آسپارتات آمینوترانسفراز (aspartate aminotransferase; AST)، آلکالین فسفاتاز (alkaline phosphatase; ALP)، آلبومین (albumin; Alb)، پروتئین تام (total protein; TP) و بیلی‌روبین تام (bilirubin; total TB)، تری‌گلیسرید سرم (triglyceride serum; TG)، کلسترول تام (total cholesterol; TC)، LDL-C (low-density lipoprotein; LDL cholesterol)، HDL-C (high-density lipoprotein; HDL cholesterol)، نمونه خون ناشتا نیز از سینوس پشت کره چشم تهیه گردید. سرم نمونه‌های خون توسط سانتریفیوژ با سرعت ۲۵۰۰ دور در دقیقه و به مدت ۱۵ دقیقه در دمای ۳۰ درجه سانتی‌گراد جدا شد. پارامترهای ذکرشده به روش آنزیماتیک با استفاده از کیت‌های تجاری (Nanjing Jiancheng Bioengineering Institute, Nanjing, China) اندازه‌گیری شد (۳۸، ۴۰). میزان VLDL-C (very low-density lipoprotein; VLDL cholesterol) نیز با کسر نمودن LDL-C و HDL-C از کلسترول تام محاسبه گردید (۳۸، ۴۰).

برای تعیین وضعیت آنتی‌اکسیدانی کبد، موش‌ها با ایجاد دررفتگی در مهره‌های گردن آسان‌کشی شدند. کبد موش‌ها بلافاصله از بدن جدا گردیده و در سالین بسیار سرد شستشو داده شد و هموژنات ۱۰ درصد در ۱/۱۵ درصد (w/v) کلرور پتاسیم تهیه شد. هموژنات با سرعت ۷۰۰۰ دور در دقیقه و به مدت ۱۰ دقیقه در دمای ۴ درجه سانتی‌گراد سانتریفیوژ شده و محلول رویی جهت سنجش میزان پراکسیداسیون لیپیدی از طریق اندازه‌گیری مقدار مالون‌دی‌آلدئید (malondialdehyde; MDA)

و همچنین برای اندازه‌گیری فعالیت آنزیم‌های آنتی‌اکسیدانی سوپراکسید دیسموتاز (superoxide dismutase; SOD)، کاتالاز (catalase; CAT)، گلوتاتیون پراکسیداز (glutathione peroxidase; GPX) و گلوتاتیون ردوکتاز (glutathione reductase; GR) مورداستفاده قرار گرفت. فعالیت آنزیم‌های آنتی‌اکسیدانی موردمطالعه و میزان MDA با استفاده از کیت‌های تجاری (Nanjing Jiancheng Bioengineering Institute, Nanjing, China) و بر اساس دستورالعمل شرکت تولیدکننده انجام شد.

مقدار MDA بافتی به‌عنوان شاخص پراکسیداسیون لیپیدی به‌صورت نانومول مالون‌دی‌آلدئید در میلی‌گرم پروتئین و فعالیت آنتی‌اکسیدانی به‌صورت واحدهای قراردادی در میلی‌گرم پروتئین عنوان گردید.

پراکسیداسیون لیپیدی در کبد با روش رنگ سنجی (colorimetrically) به‌وسیله اندازه‌گیری TBARS (thiobarbituric acid reacting substances) طبق روش فراگا و همکاران (۱۹۸۸) انجام شد. پروتئین بافتی با استفاده از روش بیوره اندازه‌گیری و مقدار TBARS به‌صورت نانومول در میلی‌گرم پروتئین بیان گردید (۴۱). فعالیت سوپراکسید دیسموتاز توسط روش نیشیکیمی و همکاران (۱۹۷۲) تعیین گردید (۴۲). فعالیت کاتالاز توسط روش کلایبورن (۱۹۸۵) و بر اساس تجزیه پراکسید هیدروژن در ۲۴۰nm، موردسنجش قرار گرفت (۴۳). فعالیت گلوتاتیون پراکسیداز با استفاده از روش روتراک و همکاران (۱۹۷۳) و بر اساس واکنش زیر موردسنجش قرار گرفت (۴۴).

$$H_2O_2 + 2GSH \text{(گلوتاتیون احیاء)} \rightarrow 2H_2O + GSSG \text{(گلوتاتیون اکسید)}$$

فعالیت گلوتاتیون ردوکتاز با استفاده از روش مهنداس و همکاران (۱۹۸۴) بر اساس واکنش زیر اندازه‌گیری شد (۴۵).

$$NADPH + H^+ + GSSG \rightarrow NADP^+ + 2GSH$$

برای آسیب‌شناسی بافت کبد ازلحاظ استئاتوز، از کبد موش‌ها نمونه‌های بافتی تهیه و مقاطع بافتی با روش رنگ‌آمیزی معمول هماتوکسیلین-ائوزین تهیه گردید (۴۶). آسیب‌شناسی بافتی ازلحاظ تغییرات استئاتوز در سلول‌های کبدی بر اساس شدت ضایعه طبق روش وانگ و همکاران (۲۰۰۹) و برونت و همکاران (۱۹۹۹)، از صفر تا ۴ (صفر: سلول‌های کبدی بدون تغییرات استئاتوز هستند، ۱: کمتر از ۲۵ درصد سلول‌های کبدی دچار استئاتوز هستند، ۲: بین ۲۶ تا ۵۰ درصد سلول‌های کبدی دچار استئاتوز هستند، ۳: بین ۵۱ تا ۷۵ درصد سلول‌های کبدی دچار استئاتوز هستند و ۴: بیش از ۷۶ درصد سلول‌های کبدی دچار استئاتوز هستند.) درجه‌بندی شد (۴۷، ۴۸). کلیه رتبه‌بندی‌ها با درشت‌نمایی ۱۰۰× و به‌طور تصادفی در ۵ میدان میکروسکوپی از هر مقطع، با میکروسکوپ نوری مدل نیکون ساخت کشور ژاپن (ECLIPSE E200) انجام شد.

برای تجزیه‌وتحلیل آماری داده‌ها از نرم‌افزار SPSS ویرایش ۱۷ استفاده شد. داده‌های کمّی، به‌صورت میانگین±خطای استاندارد میانگین (mean±SEM) ارائه شد و اختلاف معنی‌دار بین گروه‌ها توسط آزمون آماری تحلیل واریانس یک‌طرفه (ANOVA) و آزمون تعقیبی توکی (Tukey) موردبررسی قرار گرفت. آزمون ناپارامتری یو مان-ویتنی (Mann-Whitney U Test) نیز برای مقایسه شدت بروز آسیب کبد در گروه‌های تحت مطالعه مورداستفاده قرار گرفت. مقادیر p<۰/۰۵ معنی‌دار در نظر گرفته شدند.

نتایج

نتیجه تأثیر هسپرتین بر فراسنجه‌های بیوشیمیایی آسیب کبد متعاقب تغذیه با رژیم پرچرب در جدول ۲ نشان داده شده است. در گروه ۲ (تغذیه‌شده با جیره پرچرب)، سطوح سرمی آنزیم‌های

جدول ۲- تأثیر هسپرتین بر فراسنجه‌های بیوشیمیایی سرم موش‌های صحرایی در کبد چرب ناشی از رژیم غذایی پرچرب

گروه‌ها	فراسنجه‌ها					
	آلانین آمینو ترانسفراز (U/L)	آسپارتات آمینو ترانسفراز (U/L)	آلکالین فسفاتاز (IU/L)	بیلی‌روبین تام سرم (mg/dl)	آلبومین (g/dl)	پروتئین تام سرم (g/dl)
شاهد سالم	۵۰/۵۴±۳/۱۳^{bd}	۶۳/۵۲±۱/۴۷^{bd}	۱۸۹/۵۱±۹/۱۴^{bd}	۰/۸۵±۰/۰۴^{bd}	۴/۵۳±۰/۴۱^{bd}	۸/۱۱±۰/۳۴^{bd}
رژیم غذایی پرچرب	۶۸/۷۴±۴/۹۱^{acd}	۹۰/۱۵±۳/۲۴^{acd}	۲۸۱/۳۶±۱۰/۱۵^{acd}	۱/۳۴±۰/۰۹^{acd}	۳/۱۵±۰/۲۲^{acd}	۵/۳۶±۰/۲۰^{acd}
رژیم غذایی پرچرب بعلاوه کلوفیبرات	۵۴/۴۳±۳/۵۱^{b}	۶۵/۲۴۰±۱/۳۷^{b}	۱۹۷/۷۵±۷/۳۳^{b}	۰/۹۱±۰/۰۶^{b}	۴/۴۷±۰/۳۵^{b}	۷/۲۲±۰/۴۱^{b}
رژیم غذایی پرچرب بعلاوه هسپرتین	۵۷/۳۵±۲/۹۴^{ab}	۷۷/۳۸±۲/۵۱^{ab}	۲۳۰/۸۳±۸/۱۲^{ab}	۱/۱۱±۰/۰۷^{ab}	۳/۸۰±۰/۲۶^{ab}	۶/۰۸±۰/۳۲^{ab}

a: اختلاف معنی‌دار با گروه ۱، b: اختلاف معنی‌دار با گروه ۲، c: اختلاف معنی‌دار با گروه ۳، d: اختلاف معنی‌دار با گروه ۴ (p<۰/۰۵).

جدول ۳- تأثیر هسپرتین بر تغییرات الگوی لیپیدهای سرم در موش‌های صحرایی تغذیه‌شده با رژیم غذایی پرچرب

گروه‌ها	تری‌گلیسرید (mg/dl)	کلسترول تام (mg/dl)	LDL-C (mg/dl)	VLDL-C (mg/dl)	HDL-C (mg/dl)
شاهد سالم	۹۰/۵۵±۴/۳۱	۸۸/۷۲±۳/۴۳	۱۴/۹۵±۰/۸۰	۲۱/۴۲±۱/۲۵	۵۲/۳۵±۳/۱۴
رژیم پرچرب	۲۳۹/۷۲±۶/۸۴	۲۲۴/۳۴±۷/۹۲	۱۲۷/۵۲±۴/۶۷	۵۲/۰۷±۲/۴۱	۴۴/۷۵±۲/۲۵
رژیم پرچرب بعلاوه کلوفیبرات	۹۷/۶۷±۳/۶۲[c]	۱۱۵/۳۶±۴/۲۳[c]	۲۷/۴۳±۱/۱۵[c]	۳۳/۳۲±۱/۱۷[c]	۵۴/۶۱±۴/۳۴[b]
رژیم پرچرب بعلاوه هسپرتین	۱۷۶/۴۲±۵/۷۴[b]	۱۴۰/۸۱±۴/۵۹[b]	۵۱/۶۰±۳/۸۱[b]	۳۶/۸۱±۲/۴۹[b]	۵۲/۴۰±۳/۷۷[a]

a: (p<۰/۰۵)، b: (p<۰/۰۱) و c: (p<۰/۰۰۱) در مقایسه با گروه رژیم غذایی پرچرب

آلانین آمینوترانسفراز (ALT)، آسپارتات آمینوترانسفراز (AST) و آلکالین فسفاتاز (ALP) و بیلی‌روبین تام سرم (TB) در مقایسه با گروه ۱ (شاهد)، به‌طور معنی‌داری (p<۰/۰۱) افزایش و میزان پروتئین تام (TP) و آلبومین سرم (Alb) به‌طور معنی‌داری (p<۰/۰۱) کاهش یافت. در گروه ۳ (کنترل مثبت)، مصرف داروی کلوفیبرات مقادیر افزایش‌یافته آنزیم‌های ALT، AST و ALP و بیلی‌روبین تام سرم در اثر مصرف رژیم غذایی پرچرب را به‌طور معنی‌دار (p<۰/۰۱) کاهش و مقادیر کاهش‌یافته پروتئین تام و آلبومین سرم در اثر مصرف غذایی رژیم پرچرب را به‌طور معنی‌دار (p<۰/۰۱) افزایش داد. در گروه ۴ (تغذیه‌شده با جیره پرچرب به‌علاوه هسپرتین) مقادیر افزایش‌یافته آنزیم‌های کبدی و بیلی‌روبین تام سرم در اثر مصرف رژیم غذایی پرچرب به‌طور معنی‌داری (p<۰/۰۵) کاهش و مقادیر کاهش‌یافته پروتئین تام و آلبومین سرم به‌طور معنی‌داری (p<۰/۰۵) افزایش یافت.

نتیجه تأثیر هسپرتین بر تغییر پروفایل چربی سرم متعاقب تغذیه با رژیم غذایی پرچرب در جدول ۳ نشان شده است. در گروه ۳ (شاهد مثبت)، کلوفیبرات مقادیر افزایش‌یافته تری-گلیسرید (TG)، کلسترول تام (TC)، LDL-C و VLDL-C سرم را در مقایسه با گروه ۲ (تغذیه با جیره پرچرب)، به‌طور معنی‌دار (p<۰/۰۰۱) کاهش و مقدار کاهش‌یافته HDL-C را به‌طور معنی‌دار (p<۰/۰۱) افزایش دادند. در گروه ۴ (تغذیه‌شده با جیره پرچرب به‌علاوه هسپرتین) مقادیر افزایش‌یافته تری‌گلیسرید (TG)، کلسترول تام (TC)، LDL-C و VLDL-C سرم در مقایسه با گروه تغذیه با جیره پرچرب، به‌طور معنی‌داری (p<۰/۰۱) کاهش و مقدار HDL-C سرم در مقایسه با این گروه به‌طور معنی‌دار (p<۰/۰۵) افزایش یافت.

جدول ۴- تأثیر هسپرتین بر فعالیت آنتی‌اکسیدانی در کبد موش‌های صحرایی تغذیه‌شده با رژیم غذایی پرچرب

گروه‌ها	پارامترها				
	مالون‌دی‌آلدئید (nmol/g protein)	سوپراکسید دیسموتاز (U/mg protein)	کاتالاز (U/mg protein)	گلوتاتیون پراکسیداز (U/mg protein)	گلوتاتیون ردوکتاز (U/mg protein)
شاهد سالم	۴/۴۵±۰/۱۴[bd]	۱۴/۷۹±۰/۴۹[bd]	۶۷/۵۱±۲/۱۴[bd]	۲۵/۵۷±۱/۴۶[bd]	۱۳۱/۴۵±۴/۷۲[bd]
رژیم غذایی پرچرب	۶/۰۸±۰/۲۵[acd]	۱۰/۲۸±۰/۳۱[acd]	۴۳/۵۹±۱/۱۸[acd]	۲۰/۱۹±۰/۷۱[acd]	۹۵/۹۳±۳/۸۱[acd]
رژیم غذایی پرچرب بعلاوه کلوفیبرات	۴/۵۰±۰/۱۶[b]	۱۳/۶۸±۰/۴۲[b]	۶۳/۷۰±۱/۷۹[b]	۲۴/۶۴±۱/۶۳[b]	۱۲۵/۲۱±۳/۹۲[b]
رژیم پرچرب بعلاوه هسپرتین	۵/۷۷±۰/۱۹[ab]	۱۱/۸۹±۰/۳۷[ab]	۵۵/۰۲±۱/۶۵[ab]	۲۲/۱۱±۱/۳۴[ab]	۱۱۴/۶۵±۳/۱۰[ab]

a: اختلاف معنی‌دار با گروه ۱، b: اختلاف معنی‌دار با گروه ۲، c: اختلاف معنی‌دار با گروه ۳، d: اختلاف معنی‌دار با گروه ۴ (p<۰/۰۵).

در موش‌های گروه ۲ (تغذیه‌شده با جیره پرچرب)، سطوح کبدی آنزیم‌های آنتی‌اکسیدانی سوپراکسید دیسموتاز، کاتالاز، گلوتاتیون پراکسیداز و گلوتاتیون ردوکتاز در مقایسه با گروه ۱ (شاهد)، به‌طور معنی‌داری (p<۰/۰۱) کاهش و میزان مالون‌دی-آلدئید به‌طور معنی‌داری (p<۰/۰۱) افزایش یافت. در گروه ۳ (کنترل مثبت)، مصرف داروی کلوفیبرات سطوح کاهش‌یافته آنزیم‌های سوپراکسید دیسموتاز، کاتالاز، گلوتاتیون پراکسیداز و گلوتاتیون ردوکتاز در اثر رژیم غذایی پرچرب را به‌طور معنی‌دار (p<۰/۰۱) افزایش و مقادیر افزایش‌یافته مالون‌دی‌آلدئید در اثر مصرف رژیم پرچرب را به‌طور معنی‌دار (p<۰/۰۱) کاهش داد. در گروه ۴ (تغذیه‌شده با جیره پرچرب بعلاوه هسپرتین) مقادیر کاهش‌یافته آنزیم‌های سوپراکسید دیسموتاز، کاتالاز، گلوتاتیون

پراکسیداز و گلوتاتیون ردوکتاز در اثر مصرف رژیم پرچرب به‌طور معنی‌داری (p<۰/۰۵) افزایش و مقادیر افزایش‌یافته مالون‌دی-آلدئید به‌طور معنی‌داری (p<۰/۰۵) کاهش یافت. از این لحاظ درحالی‌که در موش‌های گروه تغذیه با جیره پرچرب که به مدت ۶ هفته فقط با جیره پرچرب تغذیه شده بودند، استئاتوز شدید بافت کبد به‌صورت تغییر چربی ماکرووزیکولر و گاهی

جدول ۵- تأثیر هسپرتین بر آسیب بافت کبد موش‌های صحرایی تغذیه‌شده با رژیم غذایی پرچرب

گروه‌ها	درجات استئاتوز در بافت کبد					P
	صفر	۱	۲	۳	۴	
شاهد سالم	۸	۰	۰	۰	۰	
رژیم پرچرب	۰	۰	۱	۲	۵	a
رژیم پرچرب بعلاوه کلوفیبرات	۵	۲	۱	۰	۰	c
رژیم پرچرب بعلاوه هسپرتین	۵	۱	۱	۱	۰	bd

اعداد نشان‌دهنده تعداد موش‌های مبتلا برای هر درجه از شدت استئاتوز است.

a: (p<۰/۰۱) و b: (p<۰/۰۵) در مقایسه با گروه شاهد سالم. c: (p<۰/۰۱) و d: (p<۰/۰۵) در مقایسه با گروه رژیم غذایی پرچرب.

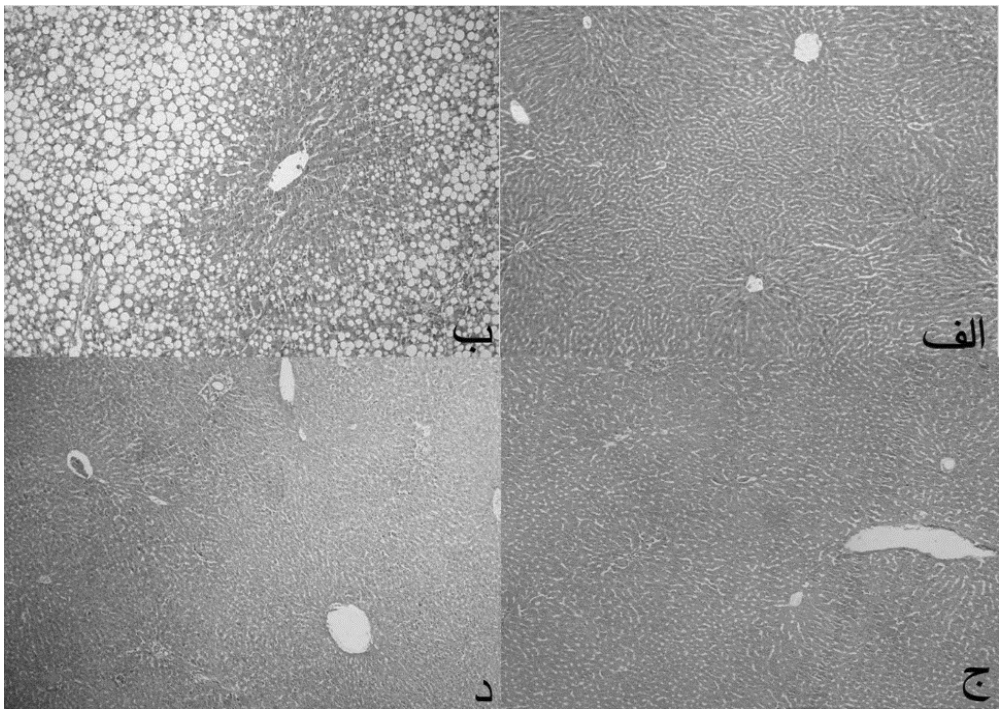

شکل ۱- تصویر فتومیکروگراف از بافت کبد موش‌های صحرایی موردمطالعه. الف) نمای ریزبینی از بافت کبد یکی از موش‌های گروه شاهد سالم که هپاتوسیت‌ها و ساختار بافتی آن طبیعی است. ب) نمای ریزبینی از بافت کبد یکی از موش‌های گروه تغذیه با رژیم پرچرب که تغییر چربی با تشکیل وزیکول‌های ریزودرشت چربی در هپاتوسیت‌ها مشخص است. ج) نمای ریزبینی از بافت کبد یکی از موش‌های گروه تغذیه با رژیم پرچرب بعلاوه کلوفیبرات که ساختار آن طبیعی بوده و تغییر پاتولوژیک خاصی در آن مشاهده نمی‌شود. د) نمای ریزبینی از بافت کبد یکی از موش‌های گروه تغذیه با رژیم پرچرب بعلاوه هسپرتین که تیمار با هسپرتین به‌طور قابل‌توجهی از تغییر چربی هپاتوسیت‌ها جلوگیری کرده است (رنگ‌آمیزی هماتوکسیلین-ائوزین، درشتنمایی ×۴۰).

بین گروه‌های ۳ و ۴ اختلاف معنی‌داری برآورد نگردید (جدول ۴).

در مطالعات ریزبینی، هیچ‌گونه حالت غیرطبیعی در بافت کبد موش‌های گروه شاهد سالم مشاهده نشد (شکل ۱، الف). میکرووزیکولر همراه با تورم هپاتوسیت‌ها ایجاد شده بود (شکل ۱، ب). کلوفیبرات در موش‌های گروه کنترل مثبت که جیره پرچرب دریافت می‌کردند، مانع از بروز استئاتوز کبد شد (شکل ۱، ج). در گروه تغذیه با جیره پرچرب به‌علاوه هسپرتین، از بروز

تغییر چربی در هپاتوسیت‌ها به‌طور قابل‌توجهی جلوگیری شد (شکل ۱، د). تأثیر هسپرتین بر درجه‌بندی پاتولوژیک استئاتوز کبد در موش‌های تغذیه شده با رژیم پرچرب در جدول ۵ آورده شده است.

بحث و نتیجه گیری

بیماری‌های کبدی با هیپربیلیروبینمی و افزایش شدید آنزیم‌های آسپارتات آمینوترانسفراز (AST)، آلانین آمینوترانسفراز (ALT) و آلکالین فسفاتاز (ALP) در خون همراه است (۴۹). کاهش پروتئین تام و آلبومین سرم نیز ازجمله علائم پیشرفت بیماری‌های مزمن کبدی است و میزان این کاهش، شدت آسیب کبدی را نشان می‌دهد. کاهش فعالیت آنزیم‌های کبدی و بازگشت آن‌ها به مقادیر طبیعی و همچنین کاهش غلظت بیلی‌روبین و افزایش غلظت پروتئین تام و آلبومین از شاخص‌های اصلی درمان کبد و بازیابی سلامت این ارگان مهم در بدن است (۵۰).

در این مطالعه، افزایش فعالیت سرمی آنزیم‌های AST، ALT و ALP و افزایش غلظت بیلی‌روبین و کاهش غلظت پروتئین تام و آلبومین در سرم موش‌های تغذیه‌شده با جیره پرچرب مشاهده شد که نشان از بروز آسیب در سلول‌های کبدی را دارد. تغییر در میزان سرمی آنزیم‌های مذکور در موارد کبد چرب قبلاً نیز گزارش شده است (۵۱) و این یافته با نتایج مطالعه سایر محققین هم‌خوانی دارد (۵۲).

تیمار با هسپرتین به‌طور قابل‌توجهی از افزایش مقادیر سرمی آنزیم‌های مارکر فوق، متعاقب تغذیه با رژیم غذایی پرچرب، جلوگیری کرد و غلظت بیلی‌روبین سرم را کاهش و غلظت پروتئین تام و آلبومین آن را افزایش داد که از این لحاظ می‌تواند با داروی کلوفیبرات، قابل قیاس باشد. میلر و همکاران (۲۰۱۶) نشان دادند که هسپرتین به‌عنوان یک فلاوانون (flavanone) قادر است سطوح آنزیم‌های AST و ALT را به‌طور معنی‌داری در سرم موش‌های صحرایی پیر کاهش دهد (۵۳). این یافته اثرات مفید هسپرتین را در بافت کبد موش‌ها به اثبات می‌رساند که با یافته‌های ما در مطالعه حاضر همخوانی دارد.

در این مطالعه، یافته‌های بیوشیمیایی به‌دست‌آمده با نتایج آسیب‌شناسی بافتی نیز در توافق بود طوری که پودر هسپرتین به‌طور قابل‌توجهی مانع از تشکیل واکوئل‌های چربی در سلول‌های کبدی شده بود. درهرصورت، ارزیابی‌های هیستوپاتولوژی، اثرات پیشگیرانه پودر هسپرتین را از ابتلا موش‌های تغذیه‌شده با جیره پرچرب به بیماری کبد چرب نشان داد که این نتیجه در توافق با یافته‌های بیوشیمیایی، با نتایج مطالعه وانگ و همکاران (۲۰۰۹) هم‌راستا است (۴۷).

نتایج بررسی ما نشان داد که جیره پرچرب منجر به کاهش فعالیت SOD، CAT، GPx و GR می‌شود. آشفتگی در ظرفیت آنتی‌اکسیدانی سلول‌های کبدی موش‌های تغذیه‌شده با جیره پرچرب نشان می‌دهد که این سلول‌ها قادر به مهار و کنترل رادیکال‌های آزاد که باعث ایجاد آسیب در بافت‌ها می‌شوند، نیستند (۵۴). مشخص‌شده است که تجمع چربی در سلول‌های کبدی، حساسیت و آسیب‌پذیری این بافت را نسبت به سایر عوامل آسیب‌رسان مانند استرس‌های اکسیداتیو افزایش می‌دهد که خود باعث پیشرفت بیماری کبد چرب به سمت استئاتوهپاتیت، فیبروز و سیروز می‌شود (۵۵).

با توجه به ارتباط بین استرس اکسیداتیو و التهاب بافت (۵۲)، مطالعه حاضر تائید می‌کند که رژیم غذایی پرچرب متعاقب افزایش محتوای چربی در هپاتوسیت‌ها می‌تواند باعث آسیب اکسیداتیو در کبد شود. وقوع استرس اکسیداتیو در بافت کبد، با افزایش میزان مالون‌دی‌آلدئید به‌عنوان ماحصل و شاخص پراکسیداسیون لیپیدی و وضعیت آشفته آنزیم‌های آنتی‌اکسیدان کبد موش‌های صحرایی تغذیه‌شده با جیره پرچرب، مورد تائید قرار می‌گیرد.

در این مطالعه فعالیت آنتی‌اکسیدانی هسپرتین با اندازه‌گیری میزان مالون‌دی‌آلدئید کبد و فعالیت آنزیم‌های آنتی‌اکسیدانی آن مورد ارزیابی قرار گرفت طوری که جیره پرچرب باعث افزایش مالون‌دی‌آلدئید کبد و کاهش فعالیت آنزیم‌های آنتی‌اکسیدانی در مقایسه با گروه شاهد شد. در مطالعه‌ای که توسط راپاوی و همکاران (۲۰۰۷) انجام‌شده، کاهش میزان مالون‌دی‌آلدئید کبد در موش‌های صحرایی تغذیه‌شده با رژیم غذایی پرچرب نشان داده شده است (۵۶) که با نتایج بررسی حاضر همخوانی دارد.

در مطالعه انجام‌شده توسط میلر و همکاران (۲۰۱۶)، هسپرتین به‌طور معنی‌داری مقادیر MDA را در کبد موش‌های صحرایی پیر کاهش و فعالیت آنزیم‌های CAT و GR آن را به‌طور معنی‌داری افزایش داد، لکن در مطالعه ایشان هسپرتین بر فعالیت آنزیم‌های SOD و GPx تأثیر معنی‌داری نداشت که از این لحاظ با یافته‌های ما در این مطالعه همخوانی ندارد (۵۳).

در مطالعه ما، مصرف هسپرتین به شکل خوراکی، به‌طور قابل‌ملاحظه‌ای وضعیت سیستم تدافعی آنتی‌اکسیدانی را در

موش‌های تغذیه‌شده با جیره پرچرب بهبود بخشید. این نتایج نشان می‌دهند که از بین رفتن تعادل بین شدت بروز استرس‌های اکسیداتیو و میزان تولید آنتی‌اکسیدان‌ها می‌تواند متعاقب تغذیه با جیره پرچرب به وقوع پیوندد و اینکه هسپرتین می‌تواند از ایجاد این‌چنین آسیبی جلوگیری کند، اثرات محافظتی و پیشگیرانه آن را از وقوع بیماری کبد چرب متعاقب استفاده از رژیم غذایی پرچرب نشان می‌دهد. فعالیت آنتی‌اکسیدانی هسپرتین در این مطالعه با نظرات سایر محققین نیز هم‌خوانی دارد (۲۹-۲۷). یافته‌های بیوشیمیایی مطالعه حاضر، همراه با نتایج آسیب‌شناسی بافتی، نشان می‌دهد که استفاده از هسپرتین به‌صورت خوراکی شدت استئاتوز را در بافت کبد کاهش داده و مانع از بروز آسیب‌های اکسیداتیو در آن می‌گردد طوری که این تأثیر می‌تواند با اثرات داروهای معمول مورداستفاده جهت درمان کبد چرب، مورد مقایسه قرار گیرد.

در بررسی حاضر، سطوح سرمی TG، TC، VLDL-C و LDL-C در موش‌های صحرایی تغذیه‌شده با رژیم غذایی پرچرب به‌طور قابل‌توجهی افزایش و مقدار سرمی HDL-C کاهش پیدا کرد. تغییرات بافتی کبد ازلحاظ هیستوپاتولوژی در موش‌های تغذیه‌شده با رژیم پرچرب نیز با تغییرات ایجادشده در الگوی چربی سرم هم‌خوانی داشت. این نتایج با یافته‌های مطالعات عمواواغلی تبریزی و مهاجری (۲۰۱۴) هم‌سو است (۵۷).

تیمار موش‌های تحت تغذیه با رژیم غذایی پرچرب توسط هسپرتین به شکل خوراکی، مانع از تغییر در الگوی چربی سرم شد. این نتایج نشان می‌دهند که هسپرتین می‌تواند از بروز بیماری کبد چرب از طریق کاهش تجمع لیپیدها در سرم و هپاتوسیت‌ها ممانعت کند. کبد نقش اصلی و اساسی را در متابولیسم چربی در بدن به عهده دارد و استئاتوز کبد نشان از تجمع بیش‌ازحد لیپیدها در هپاتوسیت‌ها به دلیل عدم تعادل در تشکیل و تجزیه چربی دارد (۵۸). افزایش کلسترول و تری‌گلیسرید خون، کاهش لیپوپروتئین با چگالی بالا و افزایش لیپوپروتئین با چگالی پایین در خون اختلالات معمولی هستند که در مبتلایان به کبد چرب اتفاق می‌افتد (۷). تحقیقات نشان داده است که هسپرتین دارای اثرات کاهش‌دهندگی چربی خون است (۵۹). وانگ و همکاران (۲۰۱۱) نشان دادند که هسپرتین وضعیت هیپرکلسترولمی و بروز کبد چرب را در موش‌های تغذیه‌شده با جیره سرشار از کلسترول بهبود می‌بخشد که این یافته با نتایج مطالعه ما کاملاً همخوانی دارد (۳۶). طبق نظر ایشان هسپرتین از طریق مهار سنتز و جذب کلسترول و تنظیم بیان mRNA برای RBP (retinoid-binding protein)، C-FABP (Cutaneous fatty acid–binding protein) و H-FABP (heart fatty acid–binding protein) تأثیر خود را اعمال می‌کند. در طی پیشرفت هیپرکلسترولمی بیان ژن‌ها و پروتئین‌های مرتبط با متابولیسم لیپیدها، شامل RBP (۶۰) و C-FABP (۶۱) تغییر می‌کند. لازم به ذکر است که پایش سطوح mRNA برای RBP، C-FABP و H-FABP روشی مناسب برای بررسی هیپرکلسترولمی است.

همچنین، ریزا و همکاران (۲۰۱۱) گزارش کردند که مصرف خوراکی هسپرتین به میزان ۵۰۰ میلی‌گرم به مدت ۳ هفته به‌طور مطلوبی پروفایل چربی در بیماران مبتلا به سندرم متابولیک را تغییر می‌دهد (۶۲). از سوی دیگر، نشان داده شده است در افرادی که به هیپرکلسترولمی مبتلا هستند، مصرف هسپرتین به مدت ۴ تا ۶ هفته، میزان HDL را افزایش و تری‌گلیسریدها را کاهش می‌دهد (۶۳، ۶۴). یانگ و همکاران (۲۰۱۵) نیز نشان دادند که هسپرتین از طریق فعال‌سازی AMPK (AMP-activating protein kinase) و کاهش آنزیم‌های متعدد لیپوژنیک، نظیر SREBPs (sterol regulator element-binding proteins) و پروتئین‌های HMGCoR (HMG-CoA reductase) که تنظیم‌کننده‌های اساسی متابولیسم چربی در هپاتوسیت‌ها هستند، می‌تواند از بروز بیماری کبد چرب در موش‌های صحرایی تغذیه‌شده با رژیم غذایی پرچرب ممانعت کند (۳۷). چا و همکاران (۲۰۰۱) نشان دادند که مصرف خوراکی هسپرتین، محتوای کلسترول و تری‌گلیسرید افزایش‌یافته بافت کبد در موش‌های صحرایی تغذیه‌شده با اوروتیک اسید ۱٪ (orotic acid 1%) را با مهار آنزیم میکروزومال کبدی مؤثر در سنتز تری‌گلیسرید به‌نام فسفاتیدیت فسفوهیدرولاز (hepatic microsomal phosphatidate phosphohydrolase; PAP)، کاهش می‌دهد (۶۵). مطالعه‌ای که اخیراً انجام‌شده، نشان داده است که مصرف هسپرتین به میزان ۸۰۰ میلی‌گرم در روز به مدت ۴ هفته، هیچ‌گونه تأثیری بر مقادیر کلسترول یا تری‌گلیسریدهای سرم نداشته است (۶۶). این یافته با نتایج مطالعه ما و سایر مطالعات یادشده مغایرت دارد. بدیهی است تفاوت بین نتایج مطالعات مختلف در این زمینه به سهولت قابل توضیح نیست و مطالعات تخصصی‌تری لازم هست تا تأثیر هسپرتین بر متابولیسم چربی و روند فارماکوکینتیک آن را مشخص کند.

گزارش شده است که سطوح بالای چربی، استرس اکسیداتیو باواسطه چربی (fat mediated oxidative stress) را افزایش و فعالیت آنتی‌اکسیدانی آنزیمی را کاهش می‌دهد (۶۷، ۶۸). در مقابل، گزارش‌های مختلفی وجود دارند که اثرات مفید مکمل‌گیری آنتی‌اکسیدانی را در پیش‌گیری از دیس‌لیپیدمی (dyslipidemia) نشان می‌دهند (۶۹، ۷۰). یافته‌های ما با گزارش‌های فوق در توافق می‌باشند، به‌طوری‌که اثرات آنتی-اکسیدانی هسپرتین و آنتی‌هیپرلیپیدمیک هسپرتین در این مطالعه محرز بوده ولی مکانیسمی که هسپرتین توسط آن کلسترول و تری‌گلیسرید را تنظیم می‌کند، همچنان ناشناخته باقی می‌ماند.

درهرصورت، در این مطالعه هسپرتین به‌طور معنی‌داری تغییرات بیوشیمیایی و آسیب‌شناسی مربوط به تجمع چربی در بافت کبد را بهبود بخشید و این نتایج نشان می‌دهند که مصرف هسپرتین به شکل خوراکی اختلالات و آشفتگی‌های ایجادشده در متابولیسم چربی ناشی از مصرف رژیم غذایی پرچرب را بهبود می‌بخشد. به‌عبارت‌دیگر، یافته‌های ما نشان می‌دهد که هسپرتین از تجمع چربی در کبد متعاقب تغذیه با رژیم غذایی پرچرب جلوگیری کرده و اثرات پیشگیرانه آن از طریق تنظیم مقادیر سرمی TG، TC، VLDL-C، HDL-C و LDL-C انجام می-پذیرد. این تغییرات با کاهش میزان سرمی آنزیم‌های کبدی و کاهش شدت استرس اکسیداتیو، همراه است که مانع از پیشرفت کبد چرب به استئاتوهپاتیت، فیبروز و نهایتاً سیروز نیز می‌شود.

با توجه به مجموعه فوق‌الذکر، نتایج به‌دست‌آمده از این مطالعه نشان می‌دهد که مصرف هسپرتین به شکل خوراکی دارای اثرات پیشگیرانه از ابتلا به بیماری کبد چرب در موش‌های صحرایی تغذیه‌شده با جیره غذایی پرچرب بوده و باعث بهبود ساختار و عملکرد کبد و کاهش شاخص‌های سرمی آسیب آن می‌شود که نقش خود را احتمالاً از طریق افزایش فعالیت سیستم آنتی-اکسیدانی اعمال می‌کند؛ بنابراین، پس از انجام کارآزمایی‌های شاهدار اتفاقی دقیق‌تر و حصول نتایج مثبت، هسپرتین می‌تواند جهت پیشگیری از آسیب‌های اکسیداتیوی کبد در بیماران مبتلا به کبد چرب توصیه و به‌عنوان یک منبع قابل‌دسترس با خاصیت آنتی‌اکسیدانی به‌صورت مکمل و افزودنی غذایی و یا از طریق صنایع داروسازی مورداستفاده قرار گیرد.

به‌هرحال، چگونگی تأثیر دوزهای مختلف هسپرتین و شناخت دقیق ماده یا مواد مؤثره اصلی، مکان و مکانیسم یا مکانیسم‌های مولکولی و سلولی مؤثر در عملکرد فارماکولوژیکی آن ناشناخته مانده و نیاز به مطالعات آتی و گسترده‌تری دارد.

تشکر و قدردانی

این مقاله برگرفته از پایان‌نامه دانشجویی از دانشگاه آزاد اسلامی تبریز با کد SF1788 است. نویسندگان مقاله مراتب تشکر و قدردانی خود را از معاونت پژوهشی دانشگاه آزاد اسلامی تبریز به سبب تأمین مالی این مطالعه اعلام می‌دارند.

تعارض منافع

نویسندگان هیچ گونه تعارض منافعی را اعلام نکرده اند.

References

1. Assy N, Kaita K, Mymin D, Levy C, Rosser B, Minuk G. Fatty infiltration of liver in hyperlipidemic patients. Dig Dis Sci. 2000; 45(10):1929-34.
2. Hokanson JE. Hypertriglyceridemia and risk of coronary heart disease. Curr Cardiol 2002; 4(6):488-93.
3. Kametani T, Koshida H, Nagaoka T, Miyakoshi H. Hypertriglyceridemia is an independent risk factor for development of impaired fasting glucose and diabetes mellitus: a 9-year longitudinal study in Japanese. Intern Med. 2002; 41(7):516-21.
4. Walldius G, Aastveit A, Jungner I. Hypercholesterolemia and hypertriglyceridemia—greatest cardiac risk in subjects with high apoB/apoA-I levels. Int Congr Ser. 2004; 1262:203-06.
5. Postic C, Girard J. Contribution of de novo fatty acid synthesis to hepatic steatosis and insulin resistance: lessons from genetically engineered mice. J Clin Invest. 2008; 118(3):829-38.
6. Donnelly KL, Smith CI, Schwarzenberg SJ, Jessurun J, Boldt MD, Parks EJ. Sources of fatty acids stored in liver and secreted via lipoproteins in patients with nonalcoholic fatty liver disease. J Clin Invest. 2005; 115(5):1343-51.

7. Angulo P, Lindor KD. Non-alcoholic fatty liver disease. J Gastroenterol Hepatol. 2002; 17(Suppl):S186-90.
8. Clark JM, Brancati FL, Diehl AM. Nonalcoholic fatty liver disease. Gastroenterology. 2002; 122(6):1649-57.
9. Dixon JB, Bhathal PS, O'Brien PE. Nonalcoholic fatty liver disease: predictors of nonalcoholic steatohepatitis and liver fibrosis in the severely obese. Gastroenterology. 2001; 121(1):91-100.
10. Farrell GC. Non-alcoholic steatohepatitis: what is it, and why is it important in the Asia-Pacific region. J Gastroenterol Hepatol. 2003; 18(2):124-38.
11. James O, Day C. Non-alcoholic steatohepatitis: another disease of affluence. Lancet. 1999; 353(9165):1634-36.
12. Orrenius S, Gogvadze V, Zhivotovsky B. Mitochondrial oxidative stress: implications for cell death. Annu Rev Pharmacol Toxicol. 2007; 47:143-83.
13. Day CP, James OF. Steatohepatitis: a tale of two 'hits'? Gastroenterology. 1998; 114(4):842-5.
14. Day CP. From fat to inflammation. Gastroenterology. 2006; 130(1):207-10.
15. Barbuio R, Milanski M, Bertolo MB, Saad MJ, Velloso LA. Infliximab reverses steatosis and improves insulin signal transduction in liver of rats fed a high-fat diet. J Endocrinol. 2007; 194(3):539-50.
16. Wang G, Shen H, Rajaraman G, Roberts MS, Gong Y, Jiang P, et al. Expression and antioxidant function of liver fatty acid binding protein in normal and bile-duct ligated rats. Eur J Pharmacol. 2007; 560(1): 61-8.
17. Brun S, Carmona MC, Mampel T, Vias O, Giralt M, Iglesias R, et al. Activators of peroxisome proliferator-activated receptor-alpha induce the expression of the uncoupling protein-3 gene in skeletal muscle: a potential mechanism for the lipid intake-dependent activation of uncoupling protein-3 gene expression at birth. Diabetes. 1999; 48(6):1217-22.
18. Bayer G. Martindale: The Complete drug reference. 38th ed. London: Pharmaceutical Press; 2012. P.1271-1272.
19. Arul D, Subramanian P. Inhibitory effect of naringenin (citrus flavonone) on N-nitrosodiethylamine induced hepatocarcinogenesis in rats. Biochem Biophys Res Commun. 2013; 434(2):203-9.
20. Keser S, Celik S, Turkoglu S. Total phenolic contents and free-radical scavenging activities of grape (Vitis vinifera L.) and grape products. Int J Food Sci Nutr. 2013; 64(2):210-6.
21. Kinoshita T, Lepp Z, Kawai Y, Terao J, Chuman H. An integrated database of flavonoids. BioFactors. 2006; 26(3):179-88.
22. Kawaii S, Tomono Y, Katase E, Ogawa, Yano M. Quantitation of flavonoid constituents in Citrus fruits. J Agric Food Chem. 1999; 47(9):3565-71.
23. Haidari F, Keshavarz SA, Rashidi MR, Shahi MM. Orange juice and hesperetin supplementation to hyperuricemic rats alter oxidative stress markers and xanthine oxidoreductase activity. J Clin Biochem Nutr. 2009; 45(3):285-91.
24. Choi EJ, Ahn WS. Neuroprotective effects of chronic hesperetin administration in mice. Arch Pharm Res. 2008; 31(11):1457-62.
25. Nalini N, Aranganathan S, Kabalimurthy J. Chemopreventive efficacy of hesperetin (citrus flavonone) against 1, 2-dimethylhydrazine-induced rat colon carcinogenesis. Toxicol Mech Methods. 2012; 22(5):397-408.
26. Lee J, Kim G. Evaluation of antioxidant and inhibitory activities for different subclasses flavonoids on znzymes for rheumatoid arthritis. J Food Sci. 2010; 75(7):H212–H7.
27. Miyake Y, Minato K, Fukumoto S, Yamamoto K, Oya-Ito T, Kawakishi S, et al. New potent antioxidative hydroxyflavanones produced with Aspergillus saitoi from flavanone glycoside in citrus fruit. Biosci Biotechnol Biochem. 2003; 67(7):1443-50.
28. Chiou GCY, Xu X. Effects of some natural flavonoids on retinal function recovery after ischemic insult in the rat. J Ocul Pharmacol Ther. 2004; 20(2):107-13.
29. Pollard SE, Whiteman M, Spencer JPE. Modulation of peroxynitrite-induced fibroblast injury by hesperetin: a role for intracellular scavenging and modulation of ERK signalling. Biochem Biophys Res Commun. 2006; 347(4):916-23.
30. Testai L, Martelli A, Cristofaro M, Breschi MC, Calderone V. Cardioprotective effects of different flavonoids against myocardial ischaemia/reperfusion injury in Langendorff-perfused rat hearts. J Pharmacol Pharmacother. 2013; 65(5):750-6.
31. Ahlenstiel T, Burkhardt G, Köhler H, Kuhlmann MK. Improved cold preservation of kidney tubular cells by means of adding bioflavonoids to organ preservation solutions. Transplantation. 2006; 81(2):231-9.
32. Dembinski A, Warzecha Z, Konturek SJ, Ceranowicz P, Dembinski M, Pawlik WW, et al. Extract of grapefruit-seed reduces acute pancreatitis induced by ischemia/reperfusion in rats; possible implication of tissue antioxidants. J Physiol Pharmacol. 2004; 55(4):811-21.
33. Aranganathan S, Nalini N. Efficacy of the potential chemopreventive agent, hesperetin (citrus flavanone), on 1,2-dimethylhydrazine induced colon carcinogenesis. Food Chem Toxicol. 2009; 47(10):2594-600.

34. Raza SS, Khan MM, Ahmad A, Ashafaq M, Khuwaja G, Tabassum R, et al. Hesperidin ameliorates functional and histological outcome and reduces neuroinflammation in experimental stroke. Brain Res. 2011; 1420:93-105.
35. Kara S, Gencer B, Karaca T, Tufan HA, Arikan S, Ersan I, et al. Protective effect of Hesperetin and Naringenin against apoptosis in ischemia/reperfusion-induced retinal injury in rats. Sci World J. 2014; 797824.
36. Wang X, Hasegawa J, Kitamura Y, Wang Z, Matsuda A, Shinoda W, et al. Effects of hesperidin on the progression of hypercholesterolemia and fatty liver induced by high-cholesterol diet in rats. J Pharmacol Sci. 2011; 117(3):129-38.
37. Yang MY, Chan KC, Lee YJ, Chang XZ, Wu CH1, Wang CJ. Sechium edule shoot extracts and active components improve obesity and a fatty liver that involved reducing hepatic lipogenesis and adipogenesis in high-fat-diet-fed rats. J Agric Food Chem. 2015; 63(18):4587-96.
38. Zou Y, Li J, Lu C, Wang J, Ge J, Huang Y,et al. High-fat emulsion-induced rat model of nonalcoholic steatohepatitis, Life Sci. 2006; 79(11):1100-7.
39. Mohajeri D, Monadi A. Effects of tomato pulp on hepatic steatosis in the rats fed with high fat diet. Bratisl Med J. 2015; 116(11):689-94.
40. Sheng L, Qian Z, Zheng S, Xi L. Mechanism of hypolipidemic effect of crocin in rats: Crocin inhibits pancreatic lipase. Euro J Pharmacol. 2006; 543(1-3):116-22.
41. Fraga CG, Leibovitz BE, Tappel AL. Lipid peroxidation measured as thiobarbituric acid-reactive substances in tissue slices: characterization and comparison with homogenates and microsomes. Free Radic Biol Med. 1988; 4(3):155-61.
42. Nishikimi M, Appaji N, Yagi K. The occurrence of superoxide anion in the reaction of reduced phenazine methosulfate and molecular oxygen. Biochem Biophys Res Commun. 1972; 46(2):849-54.
43. Claiborne A. Catalase activity In: Boca Raton FL, ed. CRC Handbook of methods for oxygen radical research. Florida: CRC Press, Boca Raton; 1985. P.283-284.
44. Rotruck JT, Pope AL, Ganther HE, Swanson AB, Hafeman DG, Hoekstra WG. Selenium: biochemical role as a component of glutathione peroxidase. Science 1973; 179(73):588-90.
45. Mohandas J, Marshall JJ, Duggin GG, Horvath JS, Tiller DJ. Low activities of glutathione-related enzymes as factors in the genesis of urinary bladder cancer. Cancer Res 1984; 44(11):5086-91.
46. Lee G, Luna HT. Manual of histologic staining methods of the armed forces institute of pathology. 3th ed. New York: The Blakiston Division, McGraw Hill Book Company; 1988. P.32-107.
47. Wang JQ, Li J, Zou YH, Cheng WM, Lu C, Zhang L, et al. Preventive effects of total flavonoids of Litsea coreana leve on hepatic steatosis in rats fed with high fat diet. J Ethnopharmacol. 2009; 121(1):54-60.
48. Brunt EM, Janney CG, Di Bisceglie AM, Neuschwander-Tetri BA, Bacon BR. Nonalcoholic steatohepatitis: a proposal for grading and staging the histological lesions. Am J Gastroenterol. 1999; 94(9):2467-74.
49. Chatterjee M, Sarkar K, Sil PC. Herbal (Phyllanthusniruri) protein isolate protects liver from nimesulide induced oxidative stress. Pathophysiol. 2006; 13(2):95-102.
50. Wang Ch, Zhang T, Cui X, Li S, Zhao X, Zhong X. Hepatoprotective effects of a chinese herbal formula, longyin decoction, on carbon-tetrachloride-induced liver injury in chickens. Evid Based Complement Alternat Med. 2013; 392743:1-9.
51. Paul Angulo P. Nonalcoholic fatty liver disease. The New England J Med. 2002; 18(346):1221-31.
52. Chidambarama J, Carani Venkatraman A. Cissus quadrangularis stem alleviates insulin resistance, oxidative injury and fatty liver disease in rats fed high fat plus fructose diet. Food Chem Toxicol. 2010; 48(8-9):2021-9.
53. Miler M, Živanović J, Ajdžanović V, Oreščanin-Dušić Z, Milenković D, Konić-Ristić A, et al. Citrus flavanones naringenin and hesperetin improve antioxidant status and membrane lipid compositions in the liver of old-aged Wistar rats. Exp Gerontol. 2016; 84:49-60.
54. Peterhans E. Oxidants and anti-oxidants in viral diseases: Disease mechanisms and metabolic regulation. J Nutr. 1997; 127(5 suppl):962S-5S.
55. Koteish A, Diehl AM. Animal models of steatohepatitis. Semin Liver Dis. 2001; 21(1):89-104.
56. Rapavi E, Kocsis I, Fehér E, Szentmihályi K, Lugasi A, Székely E, et al. The effect of citrus flavonoids on the redox state of alimentary-induced fatty liver in rats. Nat Prod Res. 2007; 21(3):274-81.
57. Amouoghli Tabrizi B, Mohajeri D. Preventive Effects of Green Tea Extract from Hepatic Steatosis in the Rats Fed with High Fat Diet. J Rafsanjan Univ Med Sci. 2014; 13(2):125-40.
58. Burt AD, Mutton A, Day CP. Diagnosis and interpretation of steatosis and steatohepatitis. Semin Diagn Pathol. 1998; 15(4):246-58.
59. Kim HK, Jeong TS, Lee MK, Park YB, Choi MS. Lipid-lowering efficacy of hesperetin metabolites in high-cholesterol fed rats. Clin Chim Acta. 2003; 327(1-2):129-37.
60. Tsutsumi C, Okuno M, Tannous L, Piatedosi R, Allan M, Goodman DS, et al. Retinoids and retinoid-binding

protein expression in rat adipocytes. J Biol Chem. 1992; 267(3):1805-10.
61. Kushiro M, Takahashi Y, Ide T. Modulation of cutaneous fatty acid-binding protein mRNA expression in rat adipose tissues by hereditary obesity and dietary fats. J Oleo Sci. 2007; 56(10):533-41.
62. Rizza S, Muniyappa R, Lantorno M, Kim J, Chen H, Pullikotil P, et al. Citrus polyphenol hesperidin stimulates production of nitric oxide in endothelial cells while improving endothelial function and reducing inflammatory markers in patients with metabolic syndrome. J Clin Endocrinol Metab. 2011; 96(5):782-92.
63. Miwa Y, Yamada M, Sunayama T, Mitsuzumi H, Tsuzaki Y, Chaen H, et al. Effects of glucosyl hesperidin on serum lipids in hyperlipidemic subjects: preferential reduction in elevated serum triglyceride level. J Nutr Sci Vitaminol. 2004; 50(3):211-8.
64. Kurowska EM, Spence JD, Jordan J, Wetmore S, Freeman DJ, Piché LA, et al. HDL-cholesterol-raising effect of orange juice in subjects with hypercholesterolemia. Am J Clin Nutr. 2000; 72(5):1095-100.
65. Cha JY, Cho YS, Kim I, Anno T, Rahman SM, Yanagita T. Effect of hesperetin, a citrus flavonoid, on the liver triacylglycerol content and phosphatidate phosphohydrolase activity in orotic acid-fed rats. Plant Foods Hum Nutr. 2001; 56(4):349-58.
66. Demonty I, Lin Y, Zebregs YE, Vermeer MA, van der Knaap HC, Jkel M, et al. The citrus flavonoids hesperidin and naringin do not affect serum cholesterol in moderately hypercholesterolemic men and women. J Nutr. 2010; 140(9):1615-20.
67. Hassan S, El-Twab SA, Hetta M, Mahmoud B. Improvement of lipid profile and antioxidant of hypercholesterolemic albino rats by polysaccharides extracted from the green alga Ulva lactuca Linnaeus. Saudi J Biol Sci. 2011; 18(4):333-40.
68. Slim RM, Toborek M, Watkins BA, Boissonneault GA, Hennig B. Susceptibility to hepatic oxidative stress in rabbits fed different animal and plant fats. J Am Coll Nutr. 1996; 15(3):289-94.
69. Minhajuddin M, Beg ZH, Iqbal J. Hypolipidemic and antioxidant properties of tocotrienol rich fraction isolated from rice bran oil in experimentally induced hyperlipidemic rats. Food Chem Toxicol. 2005; 43(5):747-53.
70. Gorinstein S, Leontowicz H, Leontowicz M, Drzewiecki J, Najman K, Katrich E. Raw and boiled garlic enhances plasma antioxidant activity and improves plasma lipid metabolism in cholesterol-fed rats. Life Sci. 2006; 78(6):655-63.

Original Article

Investigating the Protective Effect of Hesperetin in High Fat Diet-Induced Fatty Liver Disease in Rat

Neshat Gharamaleki M[1*], Sadeghi A[1], Mohajeri D[2]

1. Department of Clinical Sciences, Tabriz Branch, Islamic Azad University, Tabriz, Iran
2. Department of Pathobiology, Tabriz Branch, Islamic Azad University, Tabriz, Iran

Received: 09 Jan 2017 Accepted: 06 Apr 2017

Abstract

Background & Objective: Fatty liver disease as the most common type of liver disease, is usually accompanied with obesity, hyperlipidemia, and diabetes mellitus Type 2. The aim of the present study was to evaluate the protective effects of Hesperetin on high fat diet-induced hepatic steatosis.

Material & Methods: Thirty two Wistar male rats were treated in 4 experimental groups including: control group, high fat diet group, high fat diet plus Clofibrate as positive control, and high fat diet plus Hesperetin powder (5 mg/kg), at a period of 6 weeks. At the end of experiment, the groups were compared considering serum lipid profile, serum biomarkers of liver tissue injury and antioxidant activity of liver, using ANOVA test. Histopathology of liver was carried out for confirming the biochemical findings.

Results: There were significant changes as shown by the results. In high fat diet group, hypertriglyceridemia, hypercholesterolemia, significant increased activities of hepatocellular enzymes (alanine aminotransferase, aspartate aminotransferase and alkaline phosphatase) in plasma, significant decline in antioxidants (superoxide dismutase, catalase, glutathione peroxidase and glutathione reductase), and elevated lipid peroxidation indices in liver were seen ($p<0.01$). Hesperetin treatment significantly reduced elevated markers of liver tissue injury and marker of lipid peroxidation (malondialdehyde), and returned the liver antioxidants and the increased serum lipids towards normal ($p<0.05$). Histopathological examination of liver tissue was consistent with biochemical changes.

Conclusion: The results showed that Hesperetin exerts protective effects against hepatic steatosis in rats fed with high fat diet through its antioxidant actions.

Key Words: Hesperetin, High fat diet, Fatty liver, Rats

***Corresponding Author: Mehrdad Neshat Gharamaleki,** Department of Clinical Sciences, Tabriz Branch, Islamic Azad University, Tabriz, Iran
Email: neshatpetvet@yahoo.com

Journal of Fasa University of Medical Sciences 7 (2018): 498-510