



اثر شیر سویا بر تغییرات هیستومورفومتریک پیاز بویایی ناشی از برداشت تخمدان در موش‌های صحرائی نوزاد نژاد Sprague-Dawley

محمدابراهیم آستانه^{۱*}، مینا تجلی^۲، مهناز طاهریان فرد^۳

۱- بخش آناتومی، گروه علوم پایه، دانشکده پزشکی، دانشگاه علوم پزشکی فسا، فسا، ایران.

۲- بخش بافت شناسی، گروه علوم پایه، دانشکده دامپزشکی، دانشگاه شیراز، شیراز، ایران.

۳- بخش فیزیولوژی، گروه علوم پایه، دانشکده دامپزشکی، دانشگاه شیراز، شیراز، ایران.

تاریخ پذیرش مقاله: ۱۳۹۴/۰۴/۰۹

تاریخ دریافت مقاله: ۱۳۹۳/۱۲/۱۵

چکیده

زمینه و هدف: سویا محتوی مقدار زیادی ایزوفلاون می‌باشد که از خانواده فیتواستروژن‌ها است. آن‌ها دارای شباهت‌های ساختاری با استروژن پستانداران هستند. این تحقیق با هدف اثر شیر سویا بر تغییرات هیستومورفومتریک پیاز بویایی ناشی از برداشت تخمدان در موش‌های صحرائی نوزاد صورت گرفت.

مواد و روش‌ها: در این تحقیق تعداد ۳۰ سر موش صحرائی ماده یک روزه نژاد Sprague-Dawley در شرایط استاندارد آزمایشگاهی نگهداری شدند. سپس به طور تصادفی به شش گروه ۵ تایی تقسیم شدند (گروه کنترل، شم و چهار گروه تجربی). در سن یک هفتگی تخمدان موش‌های تجربی برداشته شد (Ovariectomized Rat OVX). در گروه‌های تجربی ۲، ۳ و ۴ با استفاده از گاواژ به ترتیب ۰/۷۵، ۱/۵ و ۳ ml/kg دو بار در روز، از روز چهاردهم تا پایان دو ماهگی شیر سویا دریافت کردند. در پایان دو ماهگی پس از بیهوشی و خونگیری جهت اندازه گیری هورمون استروژن، پیاز بویایی تمام موش‌ها جهت بررسی هیستومورفومتریک شامل ضخامت لایه‌ها و تعداد سلول‌ها در لایه‌های مختلف پیاز بویایی جدا گردید. در پایان نتایج توسط تست آنالیز واریانس یک‌طرفه و تست تشخیصی Tukey در سطح $P < 0/05$ مورد تجزیه و تحلیل قرار گرفتند.

نتایج: نتایج نشان داد که کم شدن استروژن موجب کاهش ضخامت لایه‌ی گرانولار خارجی، لایه‌ی سلول میترال و لایه‌ی شبکه‌ی داخلی و تعداد سلول‌ها در بیشتر لایه‌های پیاز بویایی می‌گردد که با استفاده از شیر سویا به میزان بالا باعث افزایش غلظت سرمی $17-\beta$ استرادیول در خون شده که متعاقباً باعث افزایش تعداد سلول‌های لایه‌ی گلمرولی، لایه گرانولار خارجی و داخلی می‌گردد در حالی که در تعداد سلول‌های میترال بی تأثیر است.

نتیجه‌گیری: مطالعه حاضر نشان داد که شیر سویا می‌تواند به عنوان منبع فیتواستروژن جانشین هورمون‌های مصنوعی شود.

کلمات کلیدی: شیر سویا، پیاز بویایی، موش صحرائی، تخمدان حذف شده

مقدمه

هر گرم پروتئین می‌باشد (۲). پیاز بویایی دارای پنج لایه‌ی مجزا است که شامل ۱- لایه‌ی گلمرولی که شامل گلمرول هاست. گلمرول‌ها فاقد جسم سلولی عصبی بوده و به طور عمده شامل پایانه‌های عصب بویایی و دندریت‌های نورون‌های اصلی سلول‌های میترال و نورونهای رابط می‌باشد. ۲- لایه‌ی شبکه‌ی خارجی که عمدتاً شامل دندریت‌های اولیه سلول میترال و بسیاری از دندریت‌های جانبی متعلق به سلول‌های میترال و سلول‌های

سویا محتوی مقدار زیادی ایزوفلاون می‌باشد که از خانواده فیتواستروژن‌هاست. فیتواستروژن‌ها از نظر ساختمانی شبیه ۱۷-بتا استرادیول می‌باشند (۱)، بنابراین می‌تواند جانشین هورمون‌های مصنوعی در دوران یائسگی باشد. میزان فیتواستروژن موجود در فرآورده‌های شیر سویا حدود ۰/۱ تا ۲ میلی گرم به ازای

*نویسنده مسئول: محمد ابراهیم آستانه، بخش آناتومی، گروه علوم پایه، دانشکده پزشکی، دانشگاه علوم پزشکی فسا، فسا، ایران. تلفن: ۰۷۱۵۳۳۵۰۹۹۴

Email: meastaneh@yahoo.com

تصادفی تعداد ۲۰ سر موش انتخاب و تحت عمل جراحی برداشت تخمدان (OVX) قرار گرفتند. همچنین ۵ سر موش نیز به عنوان گروه شم جراحی شدند و ۵ موش باقیمانده به عنوان گروه کنترل در نظر گرفته شدند. سپس درمان سه گروه از موش‌های OVX در ۱۴ روزگی توسط شیر سویا انجام گرفت.

فرآورده تجاری شیر سویا (مکسوی) توسط کارخانه سویا سان تولید شده که حاوی ایزوفلاون بوده و فاقد کلاسترول می‌باشد و در هر صد گرم این شیر، ۲/۵ گرم پروتئین وجود دارد. در پایان دو ماهگی یا روز ۶۰، تمامی حیوانات تحت بیهوشی عمیق قرار می‌گرفتند و جهت اندازه‌گیری استروژن سرمی از قلب آن‌ها خون‌گیری به عمل می‌آمد. سرم خون در صفر درجه سانتیگراد نگهداری می‌شد. سپس اندازه‌گیری استروژن با استفاده از روش الایزا و کیت Biosource بر اساس واحد pg/ml انجام گرفت و متعاقب خون‌گیری و مرگ بدون درد، جمجمه‌ی موش‌ها در هر شش گروه، جدا گردیده و به وسیله سرم فیزیولوژی شستشو داده می‌شد و جهت سفت شدن بافت نرم مغز، ابتدا کل جمجمه در ظروف درب دار حاوی فرمالین ۱۰٪ به مدت ۲۴ ساعت قرار می‌گرفت. سپس استخوان‌های جمجمه و پرده مننژ هر نمونه به دقت برداشته شده و با جدا نمودن پیاز بویایی، نمونه‌ها پس از کد گذاری در بافر فرمالین ۴ درصد در یخچال نگهداری می‌شدند. پس از پروسه بافتی و قالب‌گیری، برش‌هایی به ضخامت ۵ میکرون به صورت سریال تهیه گردید. سپس از لام‌های آماده شده، در فواصل معین تعدادی لام انتخاب شده و با رنگ آمیزی متداول هماتوکسیلین - اتوزین، رنگ آمیزی شدند.

گرانولی می‌باشد. ۳- لایه‌ی سلول‌های میتراال که نوار باریکی از جسم سلولی (به پهنای ۲-۳ سلول) از سلول‌های میتراال است. ۴- لایه‌ی شبکه‌ی داخلی که یک لایه‌ی نسبتاً باریک و عاری از جسم سلولی است و عمدتاً از دندریت‌های سلول‌های گرانولی است و لایه‌ی سلول‌های گرانولی که حاوی جسم سلولی نوروئین‌های رابط یعنی سلول‌های گرانولی است (۳).

تحقیقات انجام شده در مورد استروژن حاکی از آن است که این هورمون دارای خاصیت حفاظتی برای سلول‌های عصبی از جمله افزایش تکثیر سلولی، افزایش انتقال سیناپسی، اثرآنتی‌اکسیدانی و پاسخ‌های ترمیمی می‌باشد (۴). همچنین خاصیت حفاظت نوروئین بر نوروئین‌های آمیگدال، هیپوکامپ، قشر مغز و هیپوتالاموس توسط ایزوفلاون‌های سویا ثابت شده است (۵). از آنجائی که در معرض استروژن قرار دادن موش‌های نوزاد باعث تغییر در تکثیر نوروئین‌های پیاز بویایی می‌شود (۶)، هدف از پژوهش حاضر، بررسی از تاثیر شیر سویا به عنوان منبع فیتواستروژن بر تغییرات هیستومورفومتریک پیاز بویایی ناشی از برداشت تخمدان می‌باشد.

مواد و روش‌ها

موش‌های صحرایی ماده یک روزه نژاد Sprague - Dawley در شرایط استاندارد آزمایشگاهی شامل ۱۲ ساعت نور و ۱۲ ساعت تاریکی و درجه حرارت 22 ± 2 سانتی‌گراد قرار داده شدند و تا پایان سه هفته‌گی (روز ۲۱) با شیر مادر و سپس با پلت‌های تجاری تغذیه گردیدند. در سن یک هفته‌گی (روز ۷) به طور

جدول ۱: گروه‌های آزمایشی شامل برداشت یا عدم برداشت تخمدان و میزان دریافت شیر سویا در گروه‌های تیمار

گروه	وضعیت
گروه کنترل	بدون برداشت تخمدان و بدون دریافت شیر سویا
گروه شم	فقط دستکاری تخمدان، بدون برداشت تخمدان و بدون دریافت شیر سویا
گروه تجربی ۱	برداشت تخمدان و بدون دریافت شیر سویا
گروه تجربی ۲	برداشت تخمدان - دریافت شیر سویا به میزان 0.75 ml / BWkg دو بار در روز با استفاده از گاوآژ
گروه تجربی ۳	برداشت تخمدان - دریافت شیر سویا به میزان 1.5 ml / BWkg دو بار در روز با استفاده از گاوآژ
گروه تجربی ۴	برداشت تخمدان - دریافت شیر سویا به میزان 3 ml / BWkg دو بار در روز با استفاده از گاوآژ

استرادیول بین گروه تجربی ۴ نسبت به گروه‌های کنترل و شم مشاهده نگردید (نمودار ۱).

همچنین نتایج هیستومورفومتریک لایه‌های مختلف پیاز بویایی در شش گروه مورد مطالعه در نمودارهای شماره ۲ الی ۱۱ نشان داده شده است.

افزایش ضخامت لایه‌ی رشته عصبی پیاز بویایی در گروه تجربی ۴ نسبت به سایر گروه‌ها معنی دار نیست. با توجه به این می توان گفت که حذف تخمدان و دریافت شیر سویا در ضخامت لایه‌ی رشته عصبی پیاز بویایی تاثیری ندارد (نمودار شماره ۲ و تصویر شماره ۱).

ضخامت لایه‌ی گلوامرولی در گروه تجربی ۱ و همچنین در گروه‌های تجربی ۲، ۳ و ۴ که شیر سویا را در دوزهای مختلف دریافت می‌کردند، تفاوت معنی داری نسبت به گروه‌های کنترل و شم نشان نمی‌دهد (نمودار شماره ۳ تصویر شماره ۱).

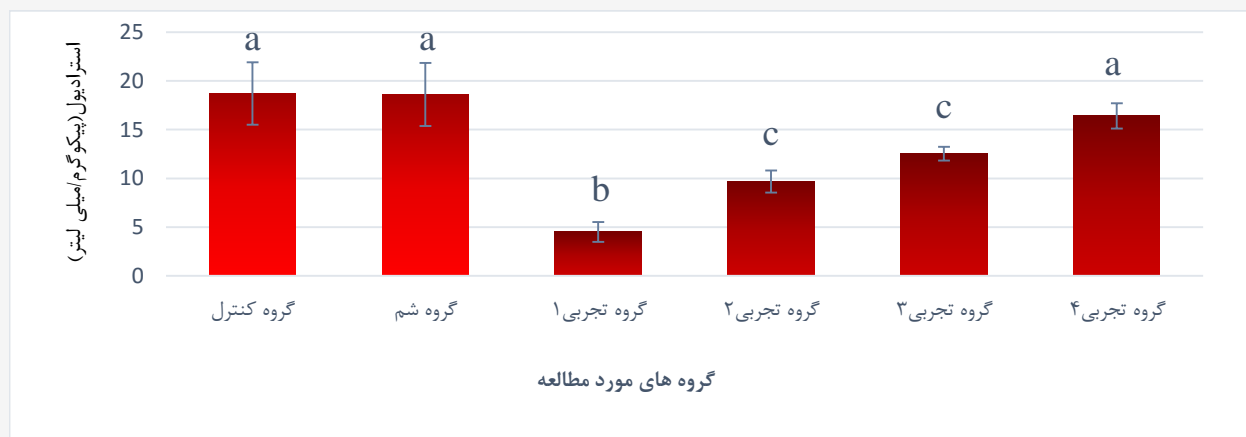ضخامت لایه‌ی گرانولار خارجی پیاز بویایی در گروه‌های تجربی ۱ و ۲ نسبت به گروه‌های کنترل و شم به طور معنی دار کاهش یافته است ($P < 0.05$) در حالیکه اختلاف معنی داری در ضخامت این لایه بین گروه‌های تجربی ۳ و ۴ و همچنین نسبت به گروه‌های کنترل و شم مشاهده نگردید. از طرفی ضخامت این لایه در گروه شم در مقایسه با گروه کنترل کمتر است ولی این تفاوت معنی دار نمی‌باشد (نمودار شماره ۴ و تصویر شماره ۱).

تعداد سلول‌ها در لایه‌ی گرانولار خارجی پیاز بویایی در گروه‌های تجربی ۱ و ۲ نسبت به گروه‌های کنترل و شم به طور معنی داری کمتر است ($P < 0.05$) ولی تعداد سلول‌ها در این لایه

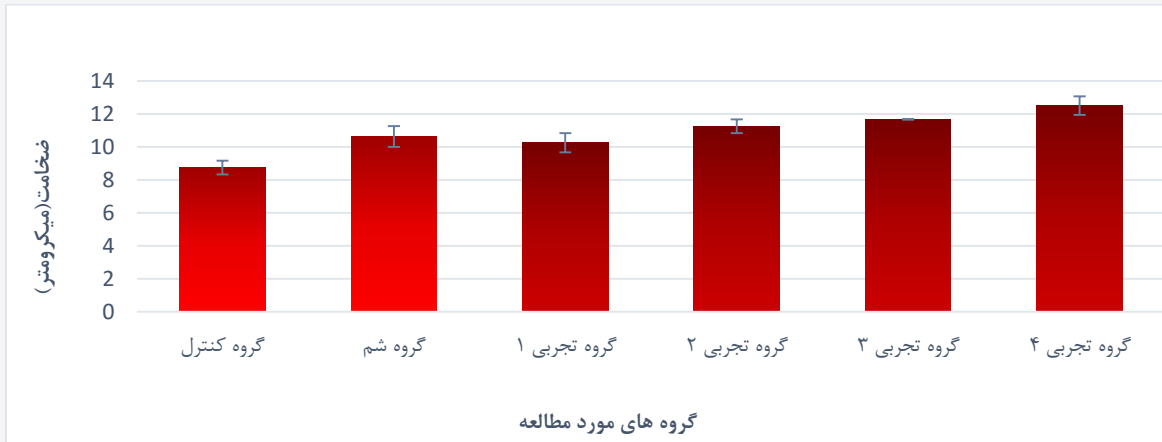
مطالعه هیستومورفومتریک که شامل اندازه‌گیری ضخامت لایه‌های رشته عصبی، گلوامرولار، گرانولار خارجی، شبکه‌ی خارجی، لایه‌ی سلول میترال، لایه‌ی شبکه‌ی داخلی و گرانولار داخلی پیاز بویایی می‌باشد در زیر میکروسکوپ نوری توسط روش استاندارد میکرومتری با استفاده از میکرومتر مدرج چشمی و شیئی انجام گرفت. جهت شمارش تعداد سلول‌ها در لایه‌های گرانولار خارجی، سلول‌های میترال، گرانولار داخلی پیاز بویایی از گراتیکول شطرنجی استاندارد استفاده گردید، به قسمی که در هر مقطع بافتی ده ناحیه به صورت تصادفی مشخص و شمارش و میانگین سلول‌ها در هر میلی‌متر مربع محاسبه می‌شد. در ضمن اندازه‌گیری‌ها و شمارش سلولی در هر نمونه از گروه مورد آزمایش در ده مقطع بافتی انجام گرفت. جهت بررسی داده‌ها از برنامه آماری SPSS (Version 18) استفاده گردید. مقایسه گروه‌ها توسط تست آنالیز واریانس یک‌طرفه و تست تشخیصی Tukey انجام می‌شد. سطح معنی داری $p < 0.05$ برای تمامی مقایسه‌ها در نظر گرفته شده و داده‌ها به صورت میانگین \pm خطای معیار بیان می‌گردیدند.

نتایج

در این تحقیق مشخص گردید که میزان غلظت سرمی β -17 استرادیول در گروه‌های تجربی ۱، ۲ و ۳ نسبت به گروه‌های کنترل و شم به طور معنی دار کاهش یافته است ($P < 0.05$) در حالی که اختلاف معنی داری در میزان غلظت سرمی β -17

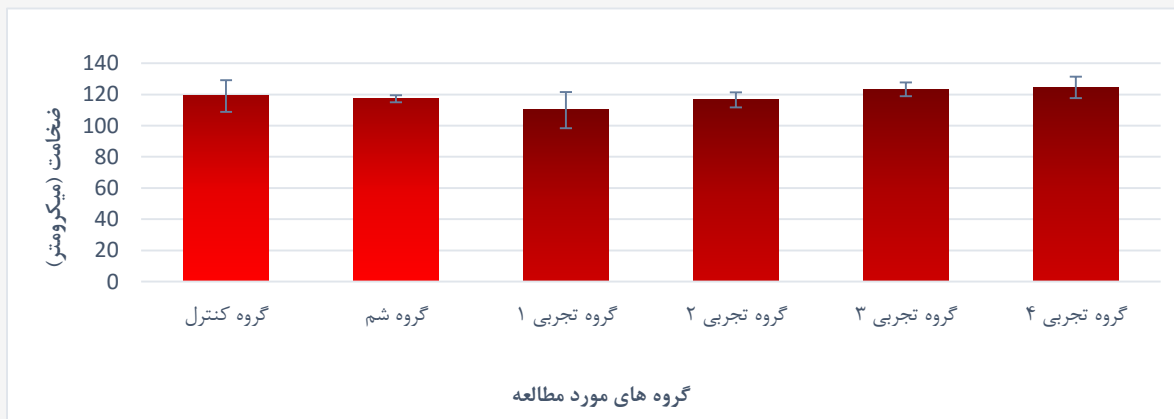


نمودار ۱: مقایسه میزان غلظت سرمی β -17 استرادیول (میانگین \pm خطای معیار) در گروه‌های مورد مطالعه (حروف لاتین غیرمشابه نشان دهنده اختلاف آماری معنی دار ($P < 0.05$) می‌باشد)



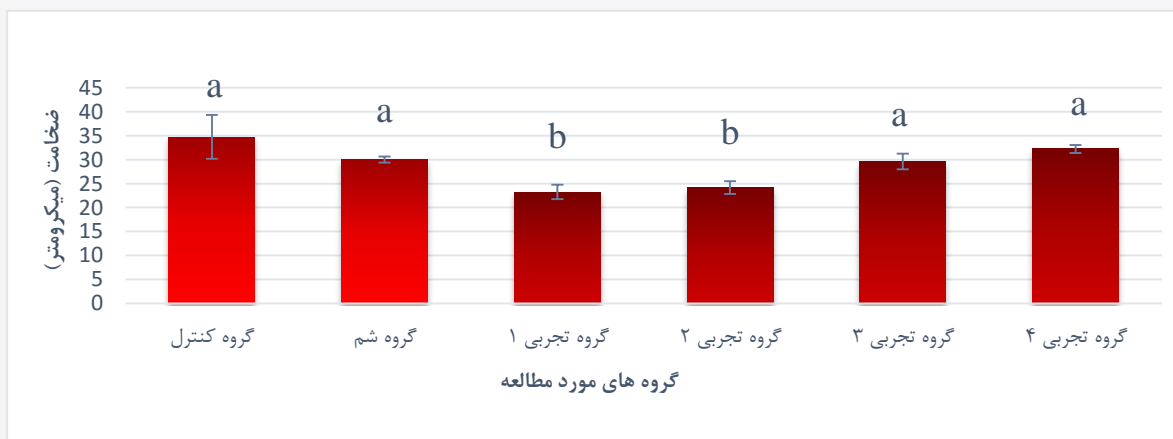
نمودار ۲: مقایسه ضخامت لایه‌ی رشته عصبی پیازبویایی (میانگین \pm خطای معیار) در گروه‌های مورد مطالعه

(بین گروه‌های آزمایشی اختلاف آماری معنی دار ($P < 0.05$) مشاهده نشد)



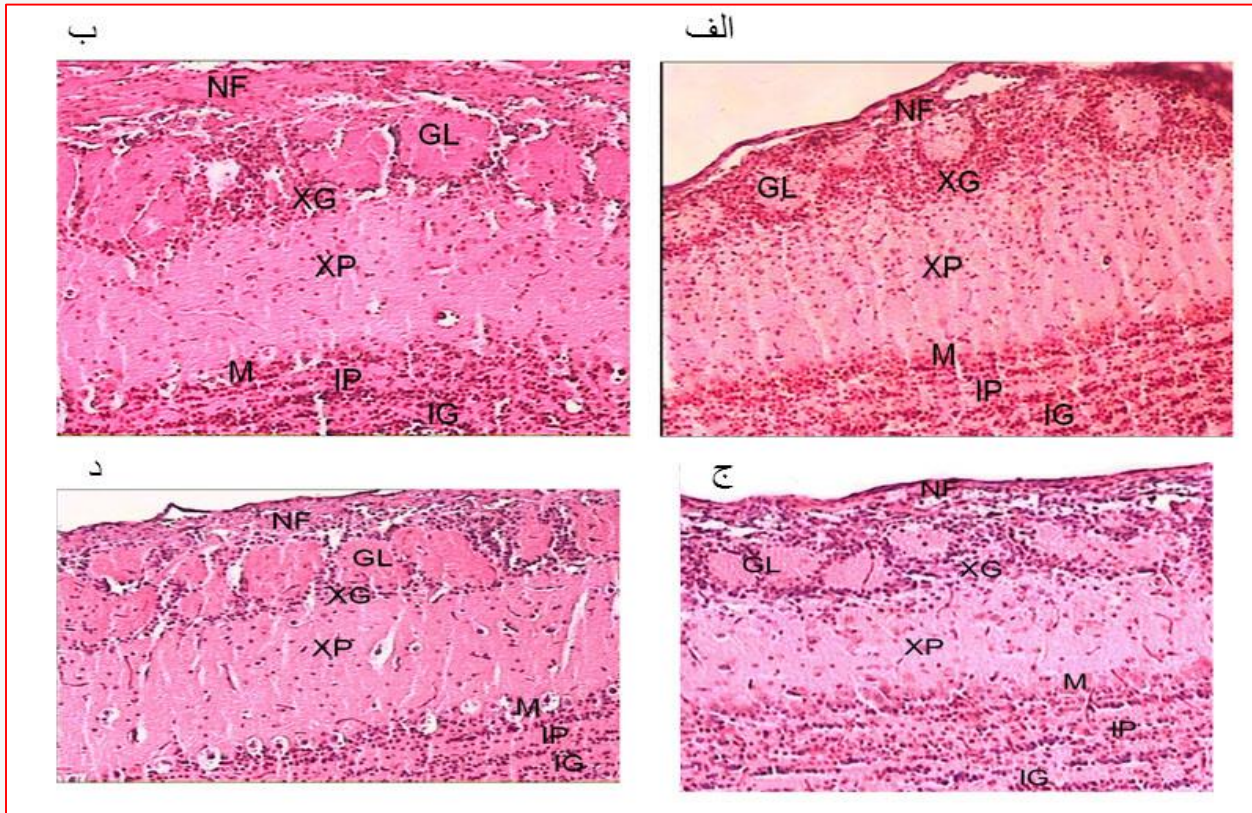
نمودار ۳: مقایسه ضخامت لایه‌ی گلوبولوی پیاز بویایی (میانگین \pm خطای معیار) در گروه‌های مورد مطالعه

(بین گروه‌های آزمایشی اختلاف آماری معنی دار ($P < 0.05$) مشاهده نشد)



نمودار ۴: مقایسه ضخامت لایه‌ی گرانولار خارجی پیاز بویایی (میانگین \pm خطای معیار) در گروه‌های مورد مطالعه

(حروف لاتین، غیر مشابه نشان، دهنده اختلاف آماری معنی دار ($P < 0.05$) می‌باشد)



تصویر ۱. فتومیکروگراف بخشی از پیاز بویایی در موش صحرایی نشان دهنده تغییرات هیستومورفومتریک در لایه‌های مختلف در گروه‌های کنترل (الف)، شم (ب)، تجربی ۱ (ج) و تجربی ۴ (د) (رنگ آمیزی H&E، $\times 10$).

NF- لایه‌ی رشته عصبی -GL- لایه‌ی گلومرولی -XG- لایه‌ی گرانولار خارجی -XP- لایه‌ی شبکه‌ی خارجی -M- لایه‌ی سلول میترال -IP- لایه‌ی شبکه‌ی داخلی -IG- لایه‌ی گرانولار داخلی

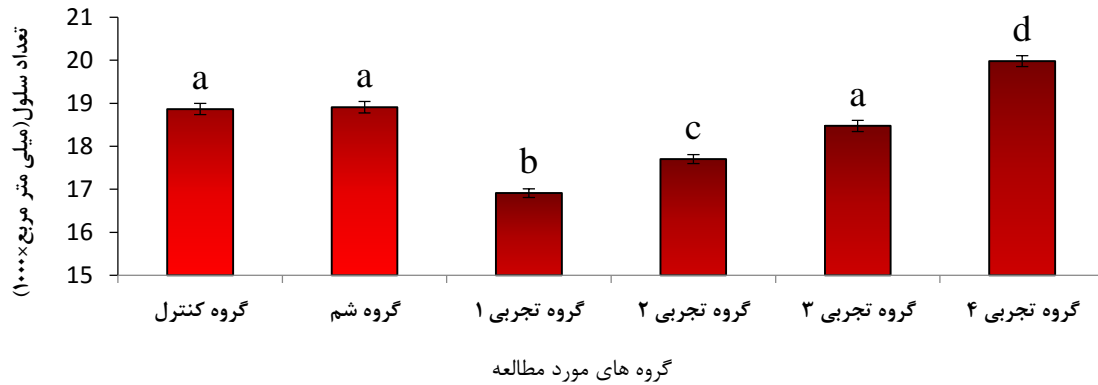
حالی که با توجه به نمودار شماره ۸، در تعداد سلول‌های میترال در تمام گروه‌های مورد مطالعه نسبت به گروه کنترل کاهش مشاهده می‌گردد که البته این تفاوت معنی دار نیست. این بدان معناست که شیر سویا در دوز بالا نه تنها نتوانسته افزایشی در تعداد سلول‌های میترال نسبت به گروه کنترل داشته باشد، بلکه میزان هورمون استروژن نیز در تعداد سلول‌های میترال تاثیری نداشته است (نمودارهای شماره ۷ و ۸ و تصویر شماره ۱).

ضخامت لایه‌ی شبکه‌ی داخلی پیاز بویایی در گروه تجربی ۱ نسبت به سایر گروه‌های مورد مطالعه کاهش معنی داری ($P < 0.05$) را نشان می‌دهد که تاثیر هورمون استروژن و شیر سویا را به خوبی مشخص می‌سازد (نمودار شماره ۹ و تصویر شماره ۱). در ضخامت لایه‌ی گرانولار داخلی پیاز بویایی در گروه‌های تجربی ۱، ۲ و ۳ نسبت به گروه‌های کنترل و شم تفاوت معنی

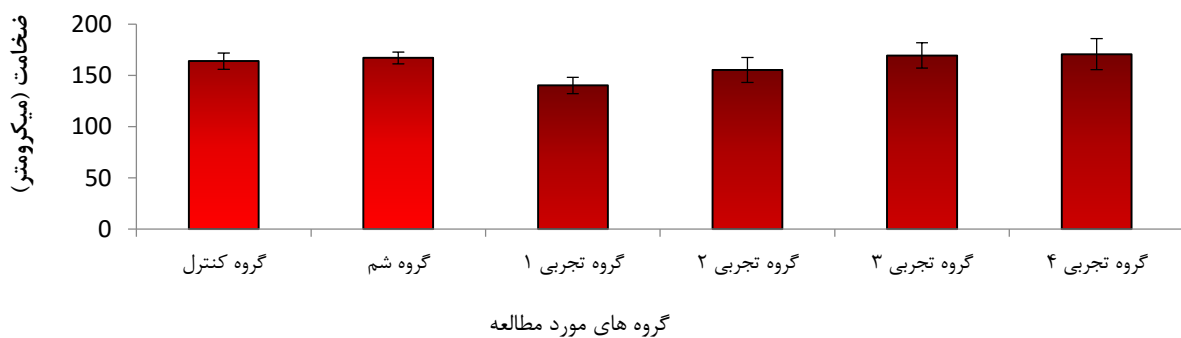
دار گروه تجربی ۴ نسبت به گروه‌های کنترل و شم به طور معنی دار افزایش یافته است ($P < 0.05$). در تعداد سلول‌های این لایه بین گروه‌های تجربی ۳، کنترل و شم اختلاف معنی داری مشاهده نمی‌گردد (نمودار شماره ۵ و تصویر شماره ۱).

اگر چه ضخامت لایه‌ی شبکه‌ی خارجی پیاز بویایی در گروه تجربی ۱ نسبت به گروه‌های کنترل و شم کمتر است ولی این کاهش معنی دار نمی‌باشد. همچنین در ضخامت این لایه در گروه‌های تجربی ۲، ۳ و ۴ که با شیر سویا تغذیه می‌شدند در مقایسه با گروه‌های کنترل و شم اختلاف معنی داری مشاهده نگردید (نمودار شماره ۶ و تصویر شماره ۱).

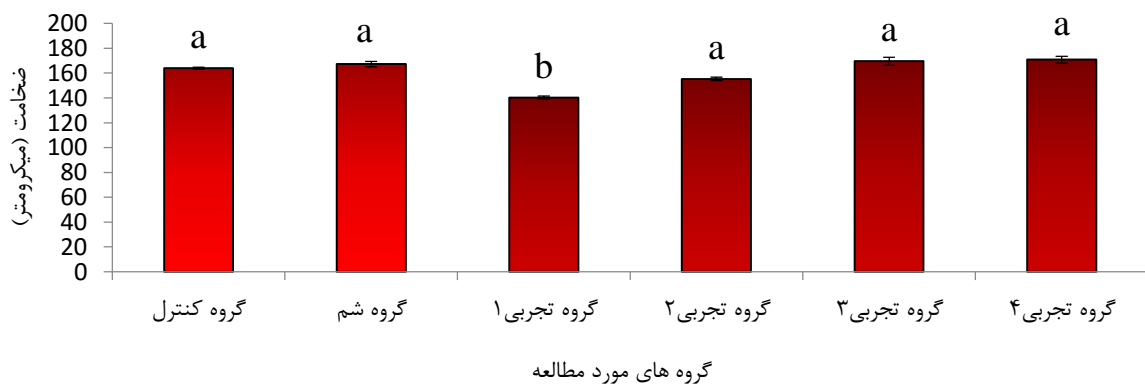
ضخامت لایه‌ی سلول میترال در گروه تجربی ۱ نسبت به سایر گروه‌های مورد مطالعه کاهش معنی داری دارد ($P < 0.05$) که به خوبی تاثیر هورمون استروژن و شیر سویا را نشان می‌دهد. در



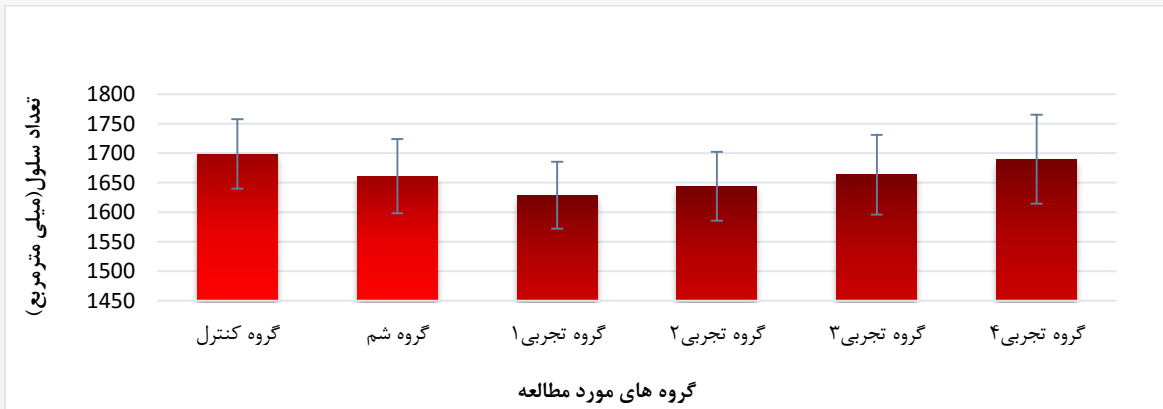
نمودار ۵: مقایسه تعداد سلول‌ها در لایه‌ی گرانولار خارجی پیاز بویایی (میانگین \pm خطای معیار) در گروه‌های مورد مطالعه (حروف لاتین غیرمشابه نشان دهنده اختلاف آماری معنی دار ($P < 0.05$) می‌باشد)




نمودار ۶: مقایسه ضخامت لایه‌ی شبکه‌ی خارجی پیاز بویایی (میانگین \pm خطای معیار) در گروه‌های مورد مطالعه (بین گروه‌های آزمایشی اختلاف آماری معنی دار ($P < 0.05$) مشاهده نشد)



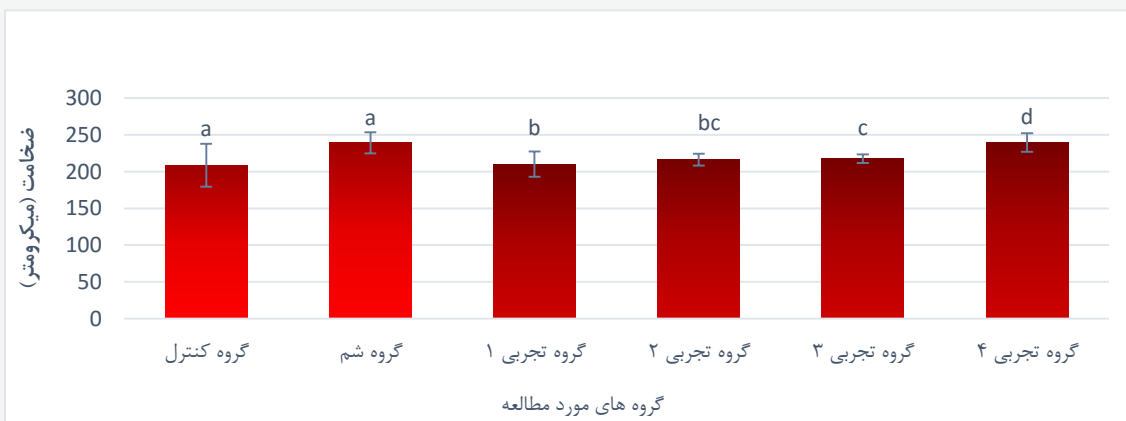
نمودار ۷: مقایسه ضخامت لایه‌ی سلول میترا ل پیاز بویایی (میانگین \pm خطای معیار) در گروه‌های مورد مطالعه (حروف لاتین غیرمشابه نشان دهنده اختلاف آماری معنی دار ($P < 0.05$) می‌باشد)



نمودار ۸: مقایسه تعداد سلول‌های میترا لپیز بویایی (میانگین \pm خطای معیار) در گروه‌های مورد مطالعه (بین گروه‌های آزمایشی اختلاف آماری معنی دار ($P < 0.05$) مشاهده نشد)



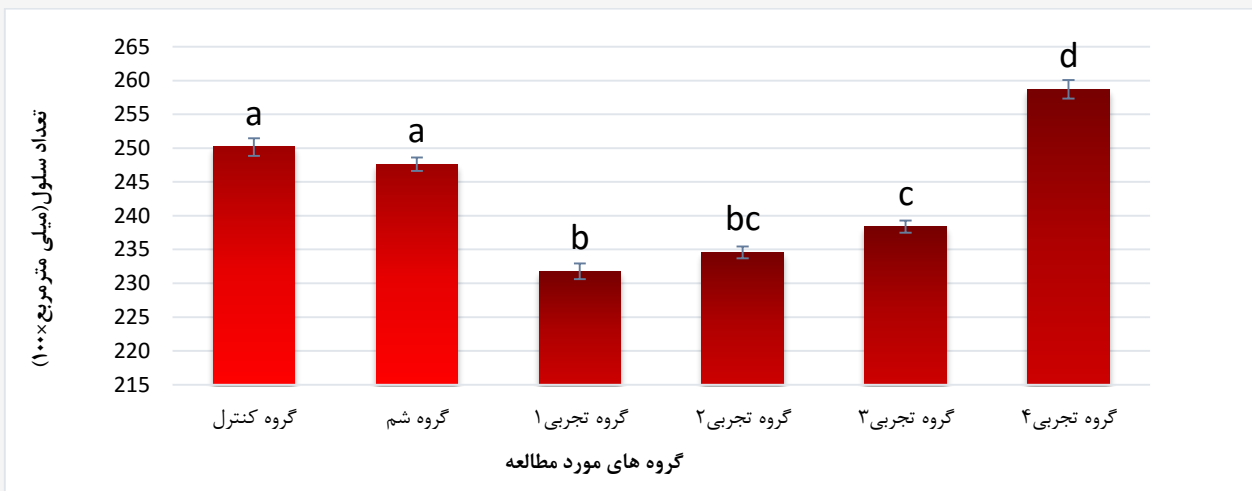
نمودار ۹: مقایسه ضخامت لایه‌ی شبکه‌ی داخلی پیز بویایی (میانگین \pm خطای معیار) در گروه‌های مورد مطالعه (حروف لاتین غیر مشابه نشان دهنده اختلاف آماری معنی دار ($P < 0.05$) می‌باشد)



نمودار ۱۰: مقایسه ضخامت لایه‌ی گرانولار داخلی پیز بویایی (میانگین \pm خطای معیار) در گروه‌های مورد مطالعه (حروف لاتین غیر مشابه آماری نشان دهنده اختلاف معنی دار ($P < 0.05$) می‌باشد)

Wood و همکاران (۲۰۰۷) گزارش کردند که رژیم غذایی حاوی ایزوفلاون منجر به کاهش ۲۶-۲۱٪ کاتابولیسم استروژن‌های گردش خون که عمدتاً به صورت سولفات غیر فعال هستند، می‌گردد. ایزوفلاونوئیدهای سویا در مسیر مشابه استروژن شیمی گیاهی متابولیزه می‌شود، آن‌ها پیشنهاد کردند که بعضی ایزوفلاون‌ها ممکن است مسیر کاتابولیسم استروژن را تعدیل کنند (۸). تغذیه با غذاهای غنی از فیتواستروژن باعث افزایش چشمگیر غلظت ایزوفلاون در پلاسما خون می‌شود (۱۰). در تحقیق

داری ($P < 0.05$) وجود دارد. در ضخامت این لایه در گروه تجربی ۴ نسبت به گروه‌های کنترل و شم افزایش معنی داری مشاهده گردید ($P < 0.05$) (نمودار شماره ۱۰ و تصویر شماره ۱). همچنین تعداد سلول‌های لایه‌ی گرانولار داخلی پیاز بویایی در گروه‌های تجربی ۱، ۲ و ۳ نسبت به گروه‌های کنترل و شم به طور معنی داری کاهش ($P < 0.05$) و در گروه تجربی ۴ نسبت به گروه‌های کنترل و شم افزایش معنی داری نشان داده شد ($P < 0.05$) (نمودار شماره ۱۱ و تصویر شماره ۱).



نمودار ۱۱: مقایسه تعداد سلول‌ها در لایه‌ی گرانولار داخلی پیاز بویایی (میانگین \pm خطای معیار) در گروه‌های مورد مطالعه (حروف لاتین غیر مشابه نشان دهنده اختلاف آماری معنی دار ($P < 0.05$) می‌باشد)

دیگری که در مورد غلظت ایزوفلاون پلاسما خون در انسان‌ها انجام شد مشخص گردید میزان آن پس از مصرف غذاهای فاقد سویا، کمتر از ۴۰ نانومولار است (۱۱) در حالی که غلظت آن پس از مصرف غذاهای سویا دار افزایش یافته و در حد میکرومولار می‌رسد (۱۲). فیتواستروژن‌های مشتق شده از سویا، بر نوروئیدهای مغزی موش‌های نژاد ویستار که به صورت تجربی دچار سکت‌های ایسکمیک شده بودند، یک اثر محافظتی داشته‌اند (۱۳). ایزوفلاون‌ها همچنین باعث تغییر مورفولوژی مغز در ناحیه پری اپتیک هیپوتالاموس می‌شوند؛ به طوری که ایزوفلاون گنیستین موجب افزایش حجم پری اپتیک می‌شود (۱۴). استروژن قادر است شاخص‌های رفتاری اضطراب را کاهش دهد (۱۵)، از طرفی

بحث

فیتواستروژن‌ها چون مولکول‌های مشتق شده از گیاه بوده و دارای فعالیت شبه استروژنی می‌باشند، به این اسم نامگذاری شده‌اند. آن‌ها دارای شباهت‌های ساختاری با استروژن پستانداران هستند (۷). ایزوفلاون‌های سویا که به عنوان فیتواستروژن شناخته شده‌اند، دارای خواص استروژنی و ضد استروژنی هستند. ایزوفلاون‌ها در حال حاضر به طور گسترده به عنوان هورمون درمانی جایگزین درمان‌های سنتی استفاده شده‌اند (۸). بنابراین به نظر می‌رسد از بین رژیم‌های غذایی حاوی فیتواستروژن، ایزوفلاون‌های سویا دارای بیشترین اثرات مفید باشند (۹).



پس از تولد در دستگاه عصبی مرکزی در هیپوکامپ و پیاز بویایی نیز صورت می‌پذیرد (۱۷).

ویراک و باکر (۲۰۱۰) گزارش نمودند که تکثیر سلول‌های مولد در منطقه تحت بطنی چه در زمان پس از تولد و یا دوره بلوغ، تحت تاثیر استرادیول قرار ندارد ولی این هورمون در بقای سلول‌های تازه متولد شده در پیاز بویایی اصلی و پیاز بویایی فرعی موثر است. به طور کلی، استروژن در بزرگسالی، تجدید نرون در پیاز بویایی اصلی را با تنظیم بقای نرون‌های تازه تولید شده کنترل می‌کند. در مقابل، در زمان بلوغ، ادغام نرون‌های تازه متولد شده در پیاز بویایی فرعی به میزان استروژن بستگی دارد (۷).

گزارش بروک و همکاران (۲۰۱۰) حاکی از این است که استروژن برای کوتاه مدت موجب کاهش تکثیر سلولی در منطقه تحت بطنی و نیز در پیاز بویایی اصلی (در لایه‌ی گرانولار و در لایه‌ی پری گلومرولار) می‌گردد (۱۸). اثرات درمان با استروژن به صورت مزمن، بر تعداد نرون‌های رابط (سلول‌ها در لایه‌های گرانولار و گلومرولار) پیاز بویایی اصلی و پیاز بویایی فرعی در موش‌های ماده تخمدان حذف شده نشان داد که تراکم سلول‌های تازه ایجاد شده در لایه‌ی گلومرولی و لایه‌ی گرانولار در پیاز بویایی فرعی نسبت به گروه کنترل، کاهش معنی داری دارند در حالی که تراکم سلول‌ها در لایه‌های مذکور در پیاز بویایی اصلی نسبت به گروه کنترل تفاوت معنی داری را نشان نمی‌دهند (۱۹). در موش‌های تخمدان حذف شده‌ای که با استروژن درمان شده‌اند، گیرنده‌های بتا استروژن در پیاز بویایی فرعی کاهش می‌یابد و این می‌تواند دلیلی بر کاهش معنی دار در تراکم سلول‌های تازه ایجاد شده در پیاز بویایی فرعی باشد که با استروژن درمان شده‌اند (۲۰). هورمون استرادیول بر تکثیر سلول‌های عصبی در منطقه تحت بطنی و به دنبال آن در پیاز بویایی اثر داشته و تاثیری بر مرگ سلولی ندارد (۲۱)؛ در حالی که در تحقیقی دیگر که توسط سوزوکی و همکاران (۲۰۰۷) انجام گردید هیچ تاثیری از هورمون استرادیول بر تکثیر سلول‌های عصبی در منطقه تحت بطنی و به دنبال آن در پیاز بویایی مشاهده نگردید؛ که البته علت آن می‌تواند در میزان دوز بسیار کم هورمون مورد استفاده شده باشد (۲۲) ولی در مطالعه‌ی دیگری که سوزوکی و همکاران (۲۰۰۴) انجام دادند، بیان نمودند که هورمون استرادیول در موش‌هایی که به

فیتواستروژن می‌تواند در رفتارهای ضد اضطراب یک افزایش معنی داری ایجاد کند (۱۶).

پژوهش حاضر نشان داد غلظت سرمی β -۱۷ استرادیول در گروه تخمدان حذف شده که شیر سویا را با دوز ۳ میلی لیتر در ازای یک کیلوگرم وزن بدن دریافت می‌کردند نسبت به دوگروهی که شیر سویای با دوز کمتر دریافت می‌کردند، افزایش یافته که این ممکن است به دلیل کاهش کاتابولیسم β -۱۷ استرادیول باشد. بنابراین به نظر می‌رسد که ایزوفلاون سویا، آگونیست β -۱۷ استرادیول است و در دوز بالا می‌تواند میزان لازم استروژن مترشح از تخمدان را با نبود آن جبران کند. ضخامت لایه‌های رشته عصبی، گلومرولار، شبکه‌ی خارجی و گرانولار داخلی نسبت به گروه کنترل کمتر بوده که فاقد اختلاف معنی دار است در حالی که کاهش در ضخامت لایه‌ی گرانولار خارجی، لایه‌ی سلول میترال و لایه‌ی شبکه‌ی داخلی معنی دار می‌باشد که با یافته‌های بقیه محققین همخوانی دارد. از طرفی ضخامت این سه لایه در گروهی که شیر سویا با دوز بالا دریافت می‌کردند افزایش معنی داری نشان داده شد. بنابراین با مطالعه بین موش‌های صحرایی تخمدان حذف شده که شیر سویا را دریافت نمی‌کردند و موش‌های صحرایی که با شیر سویا در دوزهای مختلف تغذیه می‌شدند تأثیر هورمون استروژن و شیر سویا، به خوبی در خصوص ضخامت لایه‌ی گرانولار داخلی، لایه‌ی سلول میترال و لایه‌ی شبکه‌ی داخلی مشخص می‌گردد.

همچنین تعداد سلول‌ها در لایه‌های مختلف پیاز بویایی در موش‌های صحرایی تخمدان حذف شده بدون دریافت شیر سویا نسبت به گروه کنترل کاهش معنی داری مشاهده شد. با توجه به پژوهش حاضر، شیر سویا در دوز بالا (۳ میلی لیتر به ازای یک کیلوگرم وزن بدن) اثر مطلوبی را در تعداد سلول‌های لایه‌ی گلومرولی، لایه گرانولار خارجی و داخلی داشته و باعث افزایش سلول‌ها گردیده است در حالی که شیر سویا در دوز بالا نه تنها نتوانسته افزایشی در تعداد سلول‌های میترال نسبت به گروه کنترل داشته باشد، بلکه میزان هورمون استروژن نیز تأثیری در تعداد سلول‌های میترال نداشته است.

تا قبل از سال ۱۹۶۰ اعتقاد بر این بود که تکثیر نرون‌ها در دستگاه عصبی مرکزی فقط در زمان جنینی انجام می‌گیرد؛ اما در تحقیقاتی که انجام گرفت ثابت گردید که تکثیر نرون‌های جدید

استفاده از شیر سویا به میزان زیاد (۳ میلی لیتر به ازای یک کیلوگرم وزن بدن) باعث افزایش غلظت سرمی ۱۷- β استرادیول در خون شده که متعاقباً سبب افزایش ضخامت لایه‌ها و تعداد سلول‌ها در پیاز بویایی اصلی گردیده است. بنابراین شیر سویا می‌تواند به عنوان منبع فیتواستروژن جان‌شسین هورمون‌های مصنوعی شود.

تشکر و قدردانی

نویسندگان این مقاله از دانشگاه شیراز به خاطر حمایت‌های مالی تشکر و قدردانی می‌نمایند.

تعارض منافع

نویسندگان هیچ گونه تعارض منافی را اعلام نکرده‌اند.

طور تجربی دچار سکت شده‌اند، می‌تواند در تکثیر سلول‌های عصبی در منطقه تحت بطنی اثر گذاشته و باعث ترمیم منطقه آسیب دیده مغزی شود (۲۳).

نتیجه‌گیری

با توجه به نتایج تحقیقات قبلی مبنی بر قرار دادن موش‌های نوزاد در معرض استروژن که باعث تغییر در تکثیر نورون‌های پیاز بویایی می‌شود، و از طرفی هم سویا منبع غنی از هورمون استروژن است و خاصیت حفاظت نورونی بر روی سیستم عصبی مرکزی دارد، با استناد به پژوهش حاضر می‌توان بیان نمود که کم شدن استروژن ناشی از برداشت تخمدان در موش‌های صحرایی نوزاد (۷ روزه) موجب کاهش ضخامت و تعداد سلول‌ها در بیشتر لایه‌های پیاز بویایی اصلی می‌گردد. به عبارت دیگر

References

1. Bhathena S J, Velasquez M T. Beneficial role of dietary phytoestrogens in obesity and diabetes. *Am. J. Clin. Nutr.* 2002;76(6):1191-1201
2. Cederroth C R, Nef S. Soy phytoestrogens and metabolism. *Molecular and Cellular Endocrinology.* 2009; 304(1):30-42
3. http://en.citizendium.org/wiki/Olfactory_bulb
4. Garcia-Segura LM, Azcoitia I, DonCarlos LL. Neuroprotection by estradiol. *Prog Neurobiol.* 2001 ; 63:29-60
5. Lihong BU, Edwin DL. Soy isoflavones modulate the expression of BAD and neuron-specific beta III tubulin in male rat brain. *Neuroscience Letters.* 2005; 385(2):153-157
6. Veyrac A, Bakker J. Postnatal and adult exposure to estradiol differentially influences adult neurogenesis in the main and accessory olfactory bulb of female mice. *FASEB J.* 2010; 25(3):1048-1057
7. Wood CE, Register TC, Clin J M. Soy isoflavonoid effects on endogenous estrogen metabolism in postmenopausal female monkeys. *Carcinogenesis.* 2007; 28(4):801-808
8. Cohen LA, Crespin J S, Wolper C, Zang EA, Pittman B, Zhao Z, et al. Soy isoflavone intake and estrogen excretion patterns in young women. *effect. IN VIVO.* 2007; 213: 507-512
9. Chiechi LM, Putignano G, Guerra V, Schiavelli MP, Cisternino AM, Carriero C. The effect of a soy rich diet on the vaginal epithelium in postmenopause: a randomized double blind trial. *Maturitas.* 2003;454(4):241-246
10. Weber KS, Satchell KD, Stocco DM, Lephart ED. Dietary soy phytoestrogens decrease testosterone levels and prostate weight without altering LH, prostate 5 alpha-reductase or testicular steroidogenic acute regulatory peptide levels in adult male Sprague-Dawley rats. *J Endocrinol.* 2001;170:591-599
11. Morton MS, Wilcox G, Wahlqvist ML, Griffiths K. Determination of lignans and isoflavonoids in human female plasma following dietary supplementation. *J Endocrinol.* 1994; 142:251-259
12. Adlercreutz H, Fotsis T, Lampe J, Wahala K, Makela T, Brunow G, et al. Quantitative determination of lignans and isoflavonoids in plasma of omnivorous and vegetarian women by isotope dilution gas chromatography-mass spectrometry. *Scand. J. Clin. Lab. Invest.* 1993; 215:5-18
13. Castelló-Ruiz M, Torregrosa G, Burguete MC, Salom JB, Gil JV, Miranda FJ, et al. Soy-derived phytoestrogens as preventive and acute neuroprotectors in experimental ischemic stroke: Influence of rat strain. *Phytomedicine.* 2011; 18(6):513-515
14. Faber KA, Hughes CL. Dose - response characteristics of neonatal exposure to genistein on pituitary responsiveness to gonadotropin releasing hormone and volume of the sexually dimorphic nucleus of the preoptic area (SDN-POA) in postpubertal castrated female rats. *Reprod Toxicol.* 1993; 7(1):35-39
15. Diaz-Veliz G, Alarcon T, Espinoza C, Dussaubat N, Mora S. Ketanserin and anxiety levels: Influence of gender, estrous cycle, ovariectomy and ovarian hormones



- in female rats. *PharmacolBiochem. Behav.* 1997; 58(3):637–642
16. Lephart ED, West TW, Scott Weber K, Rhees RW, Setchell K, Adlercreutz H, et al. Neurobehavioral effects of dietary soy phytoestrogens. *Neurotoxicology and Teratology.* 2002; 24(1):5-16
17. Altman J. Autoradiographic and histological studies of postnatal neurogenesis. Cell proliferation and migration in the anterior forebrain, with special reference to persisting neurogenesis in the olfactory bulb. *J. Comp. Neurol.* 1969; 136(4):433-457
18. Brock O, Keller M, Bakker J, Veyrac A, Douhard Q. Short term treatment with estradiol decreases the rate of newly generated cells in the subventricular zone and main olfactory bulb of adult female mice. *Neuroscience.* 2010; 166(2):368–376
19. Hoyk Z, Varga C, Parducz A. Estrogen-induced region specific decrease in the density of 5-bromo-2-deoxyuridine-labeled cells in the olfactory bulb of adult female rats. *Neuroscience.* 2006; 141(4):1919-1924
20. Shima N, Yamaguchi Y, Yuri K. Distribution of estrogen receptor beta mRNA-containing cells in ovariectomized and estrogen treated female rat brain. *AnatSciInt.* 2003; 78(2):85–97
21. Petreanu L, Alvarez-Buylla A. Maturation and death of adult born olfactory bulb granule neurons: role of olfaction. *J Neuroscience.* 2002; 22(14):6106-6113
22. Suzuki S, Gerhold LM, Bottner M, Rau SW, Dela Cruz C, Yang E, et al. Estradiol enhances neurogenesis following ischemic stroke through estrogen receptors alpha and beta. *J Comp Neurol.* 2007; 500(6):1064–1075
23. Suzuki M, Wright LS, Marwah P, Lardy HA, Svendsen CN. Mitotic and neurogenic effects of dehydroepiandrosterone (DHEA) on human neural stem cell cultures derived from the fetal cortex. *Proc Natl AcadSciUSA.* 2004; 101(9):3202–3207.



Original Article

The Effects of Soy Milk on Histomorphometric Changes of Olfactory Bulb in Neonatal Ovariectomized Rats Sprague- Dawley strain

Astaneh ME^{1*}, Tadjalli M², Taherianfard M³

1- Department of Anatomy, Department of Basic Sciences, Faculty of Medicine, Fasa University of Medical Sciences, Fasa, Iran

2- Department of Histology, Department of Basic Sciences, Faculty of Veterinary Medicine, Shiraz University, Shiraz, Iran

3- Department of Physiology, Department of Basic Sciences, Faculty of Veterinary Medicine, Shiraz University, Shiraz, Iran

Received: 06 Mar 2015

Accepted: 31 Jul 2015

Background & Objective: Soy milk contains isoflavones that comprises the phytoestrogens families. Phytoestrogens families have structural similarities with mammalian estrogen. This study was done to investigate the effects of soy milk on histomorphometric changes of olfactory bulb in neonatal ovariectomized rats.

Materials & Methods: Thirty female rats Sprague- Dawley strain (one-day old) were kept in a standard laboratory condition. Afterwards, they were randomly divided into six groups with 5 rats (a control, a sham and four experimental groups). The ovaries of one-week old experimental groups were removed by surgery. In experimental groups of 2, 3 and 4, the rats received soy milk twice a day from the 14th day to the end of 2 month 0.75, 1.5 and 3 ml/kg respectively by gavage. At the end of two month and after anesthesia and blood sampling to measure estrogen hormone, the olfactory bulb of all rats to investigate the thickness of layers and the number of cells in different layers of olfactory bulb histomorphometric was divided. Finally the results were analyzed through One-way variance and Tukey Test considering $p < 0.05$.

Results: According to this study, the following results were obtained. Low estrogen level due to ovariectomized infant rats has reduced the thickness of external granular layer. Mitral cell layer and internal plexiform layer as well as cell number in most layers of the olfactory bulb through feeding high level of soy milk to ovariectomized infants leading to high serum concentrations of 17- β estradiol that subsequently increased thickness and cell numbers of olfactory bulb.

Conclusions: The soy milk can be used as a source of synthetic hormone replacement.

Keywords: Soy milk, Olfactory bulb, Ovariectomized Rat

*Corresponding author: Mohammad Ebrahim Astaneh, Department of Anatomy, Department of Basic Sciences, Faculty of Medicine, Fasa University of Medical Sciences, Fasa, Iran.
Tel: +987153350994
Email: meastaneh@yahoo.com