



درمان یک مورد بیمار مبتلا به سندرم ادم مغز استخوان با داروی ایلوپروست: گزارش مورد

مجتبی پیری^۱، محمد صالح صادقی^{۲*}

۱- کمیته تحقیقات دانشجویی، دانشگاه علوم پزشکی کرمان، کرمان، ایران.

۲- کمیته تحقیقات دانشجویی، دانشگاه علوم پزشکی قم، قم، ایران.

تاریخ پذیرش مقاله: ۱۳۹۴/۰۲/۰۲

تاریخ دریافت مقاله: ۱۳۹۳/۱۱/۲۴

چکیده

سندرم ادم مغز استخوان (BMES)، سندرمی ناشی از خودمحدود شونده و بدون اتیولوژی مشخص است که با درد شدید و بدون سابقه‌ی تروما توصیف می‌شود. به علت شیوع پایین این سندرم و علائم غیراختصاصی آن تشخیص درست این بیماری اغلب به تأخیر می‌افتد و تشدید درد استخوان، عملکرد و کیفیت زندگی بیمار را مختل می‌کند. در این مقاله ما یک مورد بیمار مبتلا به سندرم ادم مغز استخوان مچ پای راست را که تقریباً ۴ ماه از درد این ناحیه رنج می‌برد و از درمان‌های NSAID، فیزیوتراپی و استروئید درمانی سودی نبرده بود به طور موفقیت آمیزی تحت درمان با داروی ایلوپروست قرار دادیم.

کلمات کلیدی: ایلوپروست، سندرم ادم مغز استخوان، فیزیوتراپی

مقدمه

این چند ماه تحت درمان‌های مختلفی با NSAIDها (قرص ۵۰۰ میلی‌گرمی ناپروکسن)، فیزیوتراپی (۲۰ جلسه) و تزریق استروئید قرار گرفته بود که چندان موفقیت آمیز نبودند و درد برطرف نشده بود. در معاینه‌ی فیزیکی درد و تورم مختصر و کاهش حرکت مفصل مچ پا مشهود بود و نکته خاص دیگری نداشت. آزمایش‌های مختلف از جمله CBC diff، ESR، الکترولیت‌ها، کلسیم، فسفر، آلکالین فسفاتاز، فاکتور روماتوئیدی (RF)، آنتی‌بادی ضد هسته‌ای (ANA) و گرافی ساده پای راست انجام شد که تقریباً همگی نرمال بودند. سپس MRI مچ پا انجام گرفت که ادم مغز استخوان در استخوان تالوس گزارش شد (۲، ۸). با توجه به عدم پاسخ به درمان‌های فوق، درمان با داروی ایلوپروست (Ilomedin; Bayer Schering, Germany) به عنوان یک شیوه درمانی جدید برای بیمار به طور کامل توضیح داده شد و با رضایت و آگاهی کامل، بیمار این درمان را پذیرفت. سپس بیمار بستری شد و درمان به صورت انفوزیون 50 µg iloprost در 500 cc محلول سدیم کلرید و به مدت بیش از ۶ ساعت در روز و طی ۵ روز متوالی انجام گرفت (۹). دو روز اول درمان بیمار سردرد مختصری را ذکر کرد که از روز سوم به بعد سردرد نیز برطرف شده بود. پس از اتمام دوره ۵ روزه درمانی بیمار کاهش قابل توجه درد مچ پا را ذکر کرد و شکایتی نداشت. همچنین MRI مجدد ۳ ماه پس از درمان انجام

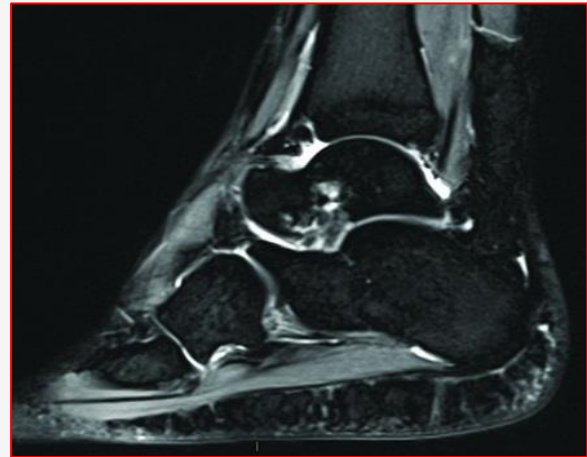
سندرم ادم مغز استخوان (BMES)، سندرمی ناشی از خودمحدود شونده و بدون اتیولوژی مشخص است که با درد شدید و بدون سابقه‌ی تروما تعریف می‌شود (۱). به علت شیوع پایین BMES و علائم غیراختصاصی آن تشخیص درست این بیماری اغلب به تأخیر می‌افتد و تشدید درد استخوان عملکرد و کیفیت زندگی بیمار را مختل می‌کند (۲). بدون درمان، BMES معمولاً طی ۳ تا ۹ ماه بهبود می‌یابد. گزینه‌های درمانی موجود محدود هستند که اکثر آن‌ها فقط علامتی هستند (۳). از جمله درمان‌های کانزرواتو این سندرم NSAIDها، کلسیم، فیزیوتراپی، استراحت و ماساژ ذکر شده است (۴). درمان‌های علامتی ممکن است ۶ تا ۱۲ ماه برای بهبودی کامل زمان بر باشند (۵) که این رژیم درمانی معمولاً توسط ورزشکاران و افرادی که نیازمند فرایند درمان کوتاه مدت هستند پذیرفته نمی‌شود (۶). این سندرم در ۹۸٪ بیماران، اندام تحتانی را درگیر می‌کند (۷) که نسبت درگیری مرد به زن ۳ به ۱ است (۲). شایع‌ترین محل‌های درگیر در این سندرم استخوان‌های اطراف لگن و بعد از آن به ترتیب زانو، مچ پا و پا می‌باشد (۱).

معرفی بیمار

خانمی ۳۲ ساله با سابقه درد ۴ ماهه‌ی مچ پای راست به درمانگاه مراجعه کرد. وی سابقه‌ای از تروما را ذکر نمی‌کرد و در

در MRI با کاهش سیگنال در تصاویر T1w و افزایش سیگنال در تصاویر fat-suppressed T2w یا STIR مشخص می‌شود (۱۳). داروی ایلوپروست از سال ۱۹۹۸ جهت درمان BMES و مراحل اولیه استئونکروز در مطالعات مورد استفاده قرار گرفته است (۱۴). این داروی آنالوگ پروستاگلندین برای درمان ایسکمی‌های بحرانی ثانویه به بیماری‌های آترواسکلروز محیطی یا آنژیوپاتی دیابتی تایید شده است. ایلوپروست باعث گشادی آرتریول‌ها و ونول‌ها و بهبود میکروسیرکولاسیون با اثر بر خواص رئولوژیکی بستر عروق ترمینال، کاهش نفوذپذیری مویرگ‌ها و جلوگیری از چسبندگی ترومبوسیت‌ها و همچنین بهبود ویسکوزیته در عروق انتهایی و کاهش غلظت رادیکال‌های آزاد اکسیژن و لکوترین‌ها می‌شود (۹، ۱۵). عوارض جانبی این دارو به دو دسته تقسیم بندی می‌شود: عوارض شدید شامل هیپوتنشن، آریتمی، خونریزی، ترومبوآمبولی، ادم ریوی، واکنش‌های آلرژیک به همراه علائم بالینی سیستمیک، شوک و عوارض مینور شامل فلاشینگ (گرگرفتگی)، اریتم، سردرد، تهوع و استفراغ می‌باشند (۱۶). در مطالعه‌ای Aigner و همکاران ۶ بیمار مبتلا به ادم مغز استخوان تالوس را تحت درمان انفوزیون ۵۰ µg iloprost در ۵۰۰cc محلول سدیم کلرید بیش از ۶ ساعت در روز و به مدت ۵ روز انجام داد. درد حین استراحت طی ۵ روز و درد حین فعالیت این بیماران طی ۵ هفته برطرف شد. MRI ۳ ماه پس از درمان بهبودی کامل ادم مغز استخوان را در این بیماران نشان داد (۹). در مطالعه‌ی دیگری که توسط Baier و همکاران انجام گرفته است ۱۰ بیمار به مدت ۵ روز و به صورت ۶-۵ ساعت روزانه تحت درمان با iloprost با دوز ۲۰ µg برای روز اول، ۳۰ µg روز دوم و ۴۰ µg برای روزهای بعد قرار گرفتند که درد ۸ بیمار پس از روز اول سریعاً کاهش یافت (۱۵). در مطالعات دیگری که انجام شده است Lakhanpal اثر سودمندی را از کلسی تونین، داروهای anti-*tuberculosis* prednisone و lumbar sympathectomy گزارش نکرد (۱۷). Boos نیز نتایج خوبی را با بلاک عصب سمپاتیک با bupivacaine در ۳ بیمار گزارش کرد اما بهبودی پاتولوژیک در الگوهای MRI این بیماران دیده نشد (۱۸). در پایان، این گزارش مورد به جراحان ارتوپدی پیشنهاد می‌کند که سندرم ادم مغز استخوان را به عنوان یکی از علل ناشایع درد پا که مقاوم به درمان‌های رایج است را به خاطر داشته باشند. با توجه به مطالعه‌ی

شد که بهبودی کامل ادم مغز استخوان گزارش شد و بیمار نیز هیچ گونه درد و شکایتی از مچ پای خود را ذکر نمی‌کرد.



شکل ۱- MRI ادم مغز استخوان در تالوس راست بیمار را نشان می‌دهد.

بحث و نتیجه‌گیری

اولین بار در سال ۱۹۵۹ Kincaid و Curtiss سندرمی بالینی با درد و کاهش دانسیته‌ی استخوان در رادیوگرافی در استخوان لگن و در سه ماهه‌ی آخر بارداری زنان باردار تعریف کردند (۱۰). سپس در سال ۱۹۸۸ Wilson و همکاران یافته‌های نشان دهنده‌ی ادم مغز استخوان را در MRI مشاهده کردند که ۳ بیمار آن‌ها پس از انجام بیوپسی مغز استخوان از نظر بافت شناسی استئوپروز نداشتند، به همین دلیل آن‌ها عبارت Transient Bone Marrow Edema Syndrome (TBMES) را برای این سندرم برگزیدند (۱۱). در این سندرم شروع درد و تورم ممکن است ناگهانی یا تدریجی و نه تنها حین فعالیت بلکه هنگام استراحت و شب‌ها نیز باشد. به هر حال درد به تدریج و با گذشت زمان شدیدتر شده و به آستانه‌ی خود می‌رسد (۱۲).

استفاده از رادیوگرافی ساده نیز به رد شکستگی‌ها، استئومیلیت، آرتريت روماتوئید و استئوآرتريت کمک می‌کند اما یافته‌های پاتولوژیک این سندرم را نشان نمی‌دهد (۱۳). تشخیص قطعی BMES توسط MRI و با رد سایر علل ادم مغز استخوان صورت می‌گیرد که حدود ۴۸ ساعت بعد از شروع ایجاد علائم ادم مغز استخوان می‌تواند مشاهده شود (۸). الگوی ادم مغز استخوان



نویسندگان این مقاله لازم می‌دانند مراتب تشکر خود را از جناب آقای حمصی مسئول آزمایشگاه بیمارستان شهید بهشتی قم به دلیل همکاری‌های ایشان در زمینه جمع‌آوری آزمایش‌های بیمار اعلام دارند.

تعارض منافع

نویسندگان هیچ‌گونه تعارض منافی را اعلام نکرده‌اند.

حاضر و نتایج قابل قبول داروی ایلوپروست در درمان این سندرم، درمان با این دارو به عنوان یک درمان امیدبخش و بدون عارضه جانبی خاصی، می‌تواند جهت تسریع روند بهبودی در این بیماران مورد استفاده قرار گیرد.

تشکر و قدردانی

References

- Gigena LM, Chung CB, Lektrakul N, Pfirmann CW, Sung M, Resnick D. Transient bone marrow edema of the talus: MR imaging findings in five patients. *Skeletal radiology*. 2002;31(4):202-207.
- Starr AM, Wessely MA, Albastaki U, Pierre-Jerome C, Kettner NW. Bone marrow edema: pathophysiology, differential diagnosis, and imaging. *Acta Radiologica*. 2008;49(7):771-786.
- Sprinchorn AE, O'Sullivan R, Beischer AD. Transient bone marrow edema of the foot and ankle and its association with reduced systemic bone mineral density. *Foot & ankle international*. 2011;32(5):508-512.
- Fernandez-Canton G, Casado O, Capelastegui A, Astigarraga E, Larena JA, Merino A. Bone marrow edema syndrome of the foot: one year follow-up with MR imaging. *Skeletal radiology*. 2003;32(5):273-278.
- Aigner N, Meizer R, Meraner D, Becker S, Meizer E, Landsiedl F. Bone marrow edema syndrome in postpartal women: treatment with iloprost. *Orthopedic Clinics of North America*. 2009;40(2):241-247.
- Simon MJ, Barvencik F, Luttko M, Amling M, Mueller-Wohlfahrt HW, Ueblacker P. Intravenous bisphosphonates and vitamin D in the treatment of bone marrow oedema in professional athletes. *Injury*. 2014;45(6): 981-987.
- Rodriguez S, Paniagua O, Nugent KM, Phy MP. Regional transient osteoporosis of the foot and vitamin C deficiency. *Clinical rheumatology*. 2007;26(6):976-978.
- Radke S, Vispo-Seara J, Walther M, Ettl V, Eulert J. Transient bone marrow oedema of the foot. *International orthopaedics*. 2001;25(4):263-267.
- Aigner N, Petje G, Steinboeck G, Schneider W, Krasny C, Landsiedl F. Treatment of bone-marrow oedema of the talus with the prostacyclin analogue iloprost An MRI-controlled investigation of a new method. *Journal of Bone & Joint Surgery, British Volume*. 2001;83(6):855-858.
- Curtiss PH, Kincaid WE. Transitory demineralization of the hip in pregnancy. *JBJS Case Connector*. 1959 (7): 1327-1333.
- Wilson AJ, Murphy WA, Hardy DC, Totty WG. (1988). Transient osteoporosis: transient bone marrow edema?. *Radiology*. 1988;167(3):757-760.
- Meizer R, Radda C, Stolz G, Kotsaris S, Petje G, Krasny C, et al. MRI-controlled analysis of 104 patients with painful bone marrow edema in different joint localizations treated with the prostacyclin analogue iloprost. *Wiener klinische Wochenschrift*. 2005;117(7-8):278-286.
- Bartl C, Imhoff A, Bartl R. Treatment of bone marrow edema syndrome with intravenous ibandronate. *Archives of orthopaedic and trauma surgery*. 2012;132(12):1781-1788.
- Meizer R, Aigner N, Meizer E, Kotsaris S, Landsiedl F. Iloprost for the treatment of bone marrow edema in the hindfoot. *Journal of Bone & Joint Surgery, British Volume*. 2009;91(SUPP III):471-471.
- Baier C, Schaumburger J, Götz J, Heers G, Schmidt T, Grifka J, et al. Bisphosphonates or prostacyclin in the treatment of bone-marrow oedema syndrome of the knee and foot. *Rheumatology international*. 2013;33(6):1397-1402.
- Jäger M, Tillmann FP, Thornhill TS, Mahmoudi M, Blondin D, Hetzel GR, et al. (2008). Rationale for prostaglandin I2 in bone marrow oedema—from theory to application. *Arthritis research & therapy*. 2008;10(5):R120.
- Lakhanpal S, Ginsburg WW, Luthra HS, Hunder GG. (1987). Transient regional osteoporosis: a study of 56 cases and review of the literature. *Annals of internal medicine*. 1987;106(3):444-450.
- Boos S, Sigmund G, Huhle P, Nurbakhsch I. Magnetic resonance tomography of so-called transient osteoporosis. Primary diagnosis and follow-up after treatment. *RoFo: Fortschritte auf dem Gebiete der Rontgenstrahlen und der Nuklearmedizin*. 1993;158(3):201-206.



Case Report

Treating a Patient with Bone Marrow Edema Syndrome with IloprostPiri M¹, Sadeghi M.S^{2*}

1- Student Research Committee, Kerman University of Medical Sciences, Kerman, Iran.
2- Student Research Committee, Qom University of Medical Sciences, Qom, Iran.

Received: 13 Feb 2015

Accepted: 22 Apr 2015

Abstract

Bone Marrow Edema Syndrome (BMES) is an uncommon, self-limited and with unknown etiology characterized by severe pain with no history of trauma. Due to low prevalence of BMES and its non-specific signs, correct diagnosis is often delayed intensifying bone pain and impairing patients' function and quality of life. In this study we treated a patient with bone marrow edema syndrome in right ankle with Iloprost successfully that suffered pain in this region almost 4 months and NSAID, physiotherapy and steroid treatments was not benefited.

Key words: Iloprost, Bone marrow edema syndrome, Physiotherapy

* **Corresponding author:** Mohammad Saleh Sadeghi, Qom University of Medical Sciences, Qom, Iran.
Email: salehsadeghi87@gmail.com
Tel: +989176783034

Journal of Fasa University of Medical Sciences/ Summer 2015/ Vol.5/ No.2/ P 155-158