

Case Report

عفونت هم‌زمان کیست هیداتید ریوی با قارچ آسپرژیلوس

فاطمه خواجه^{۱*}، محمد رضا رادپی^۲، کامران نیک فرجام^۳، محمد حسن مشکی باف^۴، پیمان ایزدپناه^۵، سیاوش معتضدیان^۶، بهنوش میلادپور^۴

- ۱- گروه پاتولوژی، دانشگاه علوم پزشکی فسا، فارس، ایران.
- ۲- گروه جراحی، دانشگاه علوم پزشکی فسا، فارس، ایران.
- ۳- گروه رادیولوژی، دانشگاه علوم پزشکی فسا، فارس، ایران.
- ۴- گروه بیوشیمی، دانشگاه علوم پزشکی فسا، فارس، ایران.
- ۵- گروه داخلی، دانشگاه علوم پزشکی فسا، فارس، ایران.
- ۶- گروه گوش، حلق و بینی، دانشگاه علوم پزشکی فسا، فارس، ایران.

تاریخ پذیرش مقاله: ۱۳۹۰/۱۲/۰۲

تاریخ دریافت مقاله: ۱۳۹۰/۰۹/۱۶

چکیده

در این گزارش موردی، عفونت هم‌زمان کیست هیداتید و قارچ آسپرژیلوس در یک فرد ۲۶ ساله گزارش می‌شود. در عکس قفسه سینه بیمار یک کیست بزرگ حفره‌دار در لوب بالایی ریه چپ مشاهده شد. معاینه هیستوپاتولوژیک نمونه مشخص‌کننده کیست هیداتیدی بود که هایفی‌های قارچ به دیواره لامینار آن تهاجم کرده بودند. گرچه عفونت هم‌زمان قارچ و کیست هیداتید بسیار نادر است، در این بیمار کیست هیداتید با اتصال به دیواره برونکیول موجب تشکیل یک حفره شده و تشکیل حفره فاکتور مستعدکننده برای عفونت قارچی آسپرژیلوس است؛ لذا در هر حفره تشکیل شده در ریه باید در نظر گرفته شود.

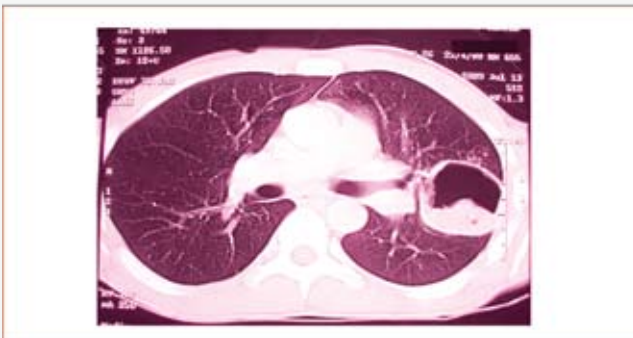کلمات کلیدی: کیست هیداتید، عفونت قارچی، آسپرژیلوس

مقدمه

لوب بالایی و پشت برونکیول چپ بالا نشان داد (شکل ۱). یافته‌های بالا، دو تشخیص افتراقی را مطرح کردند که شامل کیست هیداتید پاره شده و توبرکولوما هستند. جهت تأیید تشخیص کیست هیداتید از آزمون آنتی‌بادی کیست هیداتید در سرم استفاده شد که جواب مثبت بود. سپس بیمار با تشخیص کیست هیداتید تحت عمل جراحی قرار گرفت کیست خارج شده به آزمایشگاه پاتولوژی فرستاده شد. ظاهر کیست برای کیست هیداتید کاملاً تپیک بود. معاینه هیستولوژی ضایعه دیواره مشخص لامینار کیست هیداتید را نشان داد که مورد تهاجم هایفی‌های فراوان واقع شده بود (شکل ۲). در اندکی از بافت ریه، همراه کیست هیچ اثری از قارچ دیده نشد. در نهایت بیمار با

آسپرژیلوس یک عفونت قارچی ساپروفیت می‌باشد که ممکن است موجب آسپرژیلوس ریه، آسپرژیلوما یا آسپرژیلوزیس مهاجم یا نیمه مهاجم شود (۱). کیست هیداتید یک بیماری زونوتیک است که توسط گونه‌های اکینووکوس ایجاد می‌شود. انسان به عنوان میزبان واسط است که در اثر خوردن غذای آلوده و مدفوع سگ‌سانان که حاوی تخم انگل است آلوده می‌شود. شایع‌ترین ارگان‌های درگیر، ارگان‌هایی هستند که وظیفه تصفیه خون را دارند، مثل ریه و کبد (۲). همراهی آسپرژیلوس و کیست هیداتید پدیده نادری است که در این گزارش موردی از یک بیمار ۲۶ ساله که قبلاً کاملاً سالم بوده گزارش می‌شود. بیمار با سابقه تب خفیف در یک ماه اخیر، عرق، سرفه و تنگی نفس مراجعه کرد. علاوه بر این تاریخچه، چند بار هموپتزی داشته است. در ابتدا بیمار توسط پزشک عمومی معاینه شده بود و به عنوان پنومونیا درمان می‌شد، اما بهبودی حاصل نشد و پزشک عمومی بیمار را به بیمارستان دانشگاهی ولیعصر فسا جهت بررسی از لحاظ سل ارجاع داد. در معاینه فیزیکی رال و صدای برونشی واضح در قسمت بالایی ریه سمت چپ شنیده می‌شد اما اسمیر و کشت سه‌گانه خلط جهت تشخیص مایکوباکتریوم منفی بود. تست پوستی PPD هم انجام شد اما با توجه به اندمیک بودن منطقه، نتیجه قابل توجه نبود. در این مرحله یک عکس ساده قفسه سینه، ضایعه کیستی حفره‌دار را در لوب بالایی ریه چپ با علامت سطح هوا مایع نشان داد، سپس CT اسکن با رزولوشن بالا یک کیست با دیواره نازک به قطر ۵ سانتی‌متر با علامت Water-lily در

شکل ۱: در لوب بالایی ریه چپ کیست با دیواره نازک با علامت نیلوفر آبی



* نویسنده مسئول: فاطمه خواجه، گروه پاتولوژی، دانشگاه علوم پزشکی فسا، فارس، ایران.
تلفن: ۰۹۱۷۳۱۲۵۹۰۵
Email: mojgankhaje@gmail.com

تومور ریه تشکیل شده باشند (۵-۲)، اما عفونت همزمان قارچی و کیست هیداتید اصلاً شایع نیست. در این بیمار کیست هیداتید به برونکوس سمت چپ راه پیدا کرده بود و در واقع یک حفره تشکیل شده و شاید همین مورد، زمینه‌ساز ایجاد قارچ شده باشد. تا آنجا که ما جستجو کردیم تنها چند مورد عفونت همزمان کیست هیداتید و قارچ در گزارشات علمی یافت شد. اما تهاجم قارچ به دیواره تنها در یک مورد ذکر شده است که مانند گزارش ما تهاجم هایفی‌ها کاملاً واضح بوده است. البته این یافته شاید در مورد بیماران با سیستم ایمنی سالم مثل بیمار ما چندان مشکلی برای بیمار ایجاد نکند و برداشتن ضایعه موجب بهبود کامل گردد، اما در صورتی که بیمار مشکلات زمینه‌ای دیگری مثل دیابت یا ضعف سیستم ایمنی یا سن بالا داشته باشد درمان با داروی ضد قارچ امری ضروری است.

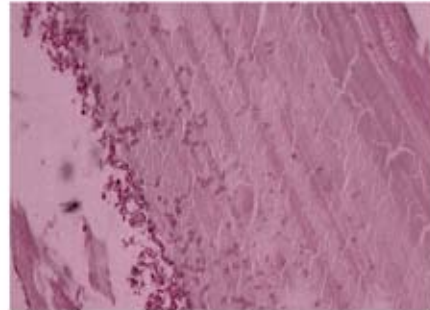
نتیجه گیری

باید عفونت همزمان آسپرژیلوس تهاجمی به کیست هیداتید را در هر بیمار با تشکیل حفره در کیست هیداتید در نظر گرفت خصوصاً در مناطق اندمیک و بیماران و افراد با بیماری زمینه‌ای دیگر، تا در صورت لزوم درمان شوند.

References

1. Sabonya RE. Fungal disease including pneumocystis. Churg AM, Myers JL, Talezaar HD, Wright JL, editors. Thurlbeck's pathology of the lung. 3th ed. New York: Thieme; 2005.P.283-315.
2. Aydemir B, Aydemir C, Okay T, Celik M, Dogusoy I. An aspergilloma in an echinococcal cyst cavity. Thorac Cardiovasc Surg. 2006;54:348-355.
3. John BV, Jacob M, Abraham OC, Thomas S, Thankachan

شکل ۲: هیستولوژی ضایعه دیواره مشخص لامینار کیست هیداتید که مورد تهاجم هایفی‌های فراوان واقع شده است



آلبندازول برای سه ماه تحت درمان قرار گرفت. در مدت یک سالی که تحت نظر بود، وی کاملاً بهبود یافت و هیچ شکایتی نداشت.

بحث

اصولاً تشکیل قارچ آسپرژیلوس در حفرات ریه پدیده شایع می‌باشد. این حفرات ممکن است به علت سل، انفارکتوس ریه یا

- R, Shukla V. Aspergillomain hydatid cavity. Trop Doct. 2007;37:112-114.
4. Date A, Zachariah N. Saprophytic mycosis with pulmonary echinococcosis. J Trop. Med Hyg. 1995;98:416-418.
5. Kini U. Invasive mycosis of pulmonary hydatid cyst in a non immunocompromised host. J Trop Med Hyg. 1995;98:404-406.



Case Report

Pulmonary Hydatid Cyst Co-infected with Invasive Aspergillosis

Khajeh F^{1*}, Radpei MR², Nickfarjam K³, Meshkibaf MH⁴, Izedpanah p⁵, Motazedian S⁶, Milladpoor B⁴

- 1- Department of Pathology, Fasa University of Medical Sciences, Fasa, Fars, Iran.
- 2- Department of Surgery, Fasa University of Medical Sciences, Fasa, Fars, Iran.
- 3- Department of Radiology, Fasa University of Medical Sciences, Fasa, Fars, Iran.
- 4- Department of Biochemistry, Fasa University of Medical Sciences, Fasa, Fars, Iran.
- 5- Department of Internal Medicine, Fasa University of Medical Sciences, Fasa, Fars, Iran.
- 6- Department of ENT, Fasa University of Medical Sciences, Fasa, Fars, Iran.

Abstract

Here we report a case of co-infection of hydatid cyst with invasive aspergillosis, in a previously healthy, non immunocompromised, 26 year old man. Chest x-ray revealed a large cystic cavity in left upper lobe of lung histopathologic examination of the specimen confirmed the diagnosis of hydatid cyst with numerous fungal hyphae which invaded the laminated wall of the cyst. Although, co-infection with hydatid cyst is very rare finding but, in this patient hydatid cyst caused a new cavity formation which is the most common predisposing factor for development of aspergilloma, so we should consider aspergillosis infection in every lung cavity formation.

Keywords: Hydatid cyst, Fungal infection, Aspergillosis

* **Corresponding author:** Khajeh Fathemah, Department of Pathology, Fasa University of Medical Sciences, Fasa, Fars, Iran.
Tel: +98 917 312 5905