مقاله پژوهشی

اثر عصاره آبی میوه زرشک (*Berberis vulgaris*) بر بافت کبد و کلیه جنین موش صحرایی

سمیه رضایی، فرنگیس قاسمی*

گروه زیست‌شناسی، واحد جهرم، دانشگاه آزاد اسلامی، جهرم، ایران

تاریخ دریافت مقاله: ۱۳۹۷/۰۷/۲۳ تاریخ پذیرش مقاله: ۱۳۹۸/۰۱/۲۰

چکیده

زمینه و هدف: با توجه به اثرات نامطلوب مصرف بعضی مواد غذایی در دوران بارداری، در این تحقیق، اثر مصرف عصاره آبی میوه زرشک (*Berberis vulgaris*) بر تکوین کبد و کلیه بررسی گردید.

مواد و روش‌ها: ۵۶ سر موش صحرایی ماده (۱۸۸±۲۰ گرم) و ۸ موش نر (۱۸۸±۲۰ گرم) انتخاب و لقاح داده شد. موش‌های باردار در گروه‌های کنترل (بدون تیمار)، شاهد (دریافت‌کننده سرم فیزیولوژی) و ۲ گروه تیمار (دریافت‌کننده ۰/۲ سی‌سی از عصاره آبی زرشک با دوز mg/kg/bw ۲۰ و ۵۰ به‌صورت تزریق درون صفاقی) تقسیم و تیمار روزانه از روز ۶ تا ۱۰ بارداری انجام شد. موش‌ها در روز ۱۴ و ۲۰ بارداری تشریح شدند. کلیه و کبد جنین‌ها جدا و پس از تثبیت در فرمالین ۱۰٪ و پاساژ بافتی، از آن‌ها مقاطع ۵ میکرونی تهیه و اسلایدهای حاصل، رنگ‌آمیزی گردید. جنین‌ها مرفومتری شده و تغییرات بافتی در میکروگراف‌ها مطالعه شد. داده‌ها با ANOVA و آزمون کای اسکور تحلیل شدند.

نتایج: اندازه قد در جنین تیمارهای ۲۰ روزه کاهش و وزن افزایش معنی‌دار ($p<0/01$) نشان دادند. بافت کبد جنین تیمارهای ۲۰ روزه، پرخونی سنوزوییدها، تخریب اندوتلیوم عروق و کاهش تعداد و واکوئله شدن هپاتوسیت‌ها را نشان دادند. تغییرات جزئی در بافت کلیه جنین تیمارهای ۲۰ روزه مثل تخریب اپیتلیوم مجاری مشاهده گردید.

نتیجه‌گیری: بنا به نتایج حاصل، زرشک به‌صورت وابسته به دوز و سن جنین، بر بافت کبد جنین و تا حدودی بر کلیه آثار منفی دارد. لذا مصرف کمتر آن در دوران بارداری توصیه می‌شود.

کلمات کلیدی: جنین، زرشک، هپاتوسیت، مجاری ادراری

مقدمه

دوره جنینی به‌واسطه تکوین اندام‌های بدن بسیار حساس است و تغذیه مادر ازجمله مواردی است که در پایداری دوره جنینی دارای اهمیت فراوان است. استفاده صحیح از مواد غذایی و ادویه‌ای می‌تواند موجب رشد و نمو جنین شده و سلامت جنین را تضمین نماید. از طرف دیگر مصرف ناصحیح و نامتعادل می‌تواند باعث بروز ناهنجاری‌های جنینی گردد (۱).

اطباء از قرن‌ها قبل به اثرات برخی از میوه‌ها و سبزی‌ها در دوره جنینی آگاهی داشته و مصرف برخی از مواد را در بارداری منع نموده‌اند. لذا از عوارض جانبی مصرف بعضی از داروهای گیاهی بخصوص اثر بر تکوین اندام‌های مثل کبد و کلیه که از حساس‌ترین اندام‌ها در این دوران هستند نباید غافل شد (۲).

ترکیبات اصلی زرشک (*Berberis vulgaris* L) عبارت‌اند از تانن‌ها، ترکیبات فنلی، تری ترپن‌ها، استرول‌ها و بخصوص ۳۰ نوع آلکالوئید که مهم‌ترین آن‌ها، بربرین[1]، پالاتین[2] و بربرامین[3] و آیزوکوریدین[4] است (۳). علاوه بر این، بعضی ویتامین‌ها مثل ویتامین K و همچنین ترکیباتی چون قندها، تانن‌ها، اسیدهای

[1]-Berberine
[2]-Palatine
[3]-Berberamine
[4]-Isocoridine

*نویسنده مسئول: فرنگیس قاسمی، گروه زیست‌شناسی، واحد جهرم، دانشگاه آزاد اسلامی، جهرم، ایران
Email:Ghassemi.fr@gmail.com
https://orcid.org/0000-0003-3457-5702

[Downloaded from journal.fums.ac.ir on 2025-05-26]
[DOR: 20.1001.1.22285105.2019.9.4.2.1]

آلی، مواد معدنی و کاروتنوییدها، اکسینکتانین[5] و تیرامین[6] نیز از این گیاه جداشده است (۴). پوست، ریشه و میوه زرشک به دلیل داشتن ترکیبات آلکالوئیدی (مثل بربرین) تأثیر زیادی در درمان انواع بیماری‌ها، جلوگیری از رشد باکتری‌ها (۵)، کاهش انقباض عضلات صاف و التهاب (۶)، جلوگیری از تجمع پلاکت‌ها (۷)، خواص آنتی‌اکسیدانی و ضد دیابتی (۸)، ممانعت از کاهش مواد معدنی استخوان (۹ و ۱۰) و خواص مفید دیگر دارد (۱۱). اثر عصاره زرشک در ایجاد این تغییرات بافتی تا حدود زیادی به آلکالویید بربرین موجود در آن مربوط است. به‌واسطه حضور این ترکیبات در گیاه زرشک انتظار می‌رود این ماده اثرات مثبتی بر بافت و عملکرد کبد داشته باشد.

علی‌رغم تحقیقات فوق گزارش‌هایی مبنی بر سقط‌جنین، توقف رشد جنین‌ها (۱۲) و بروز ناهنجاری در ستون مهره، دستگاه عصبی، چشم، صورت و اندام‌های حرکتی (۱ و ۱۳) و اثرات سمی آن در دوز بالای مصرف گزارش‌شده است (۱۴). آلکالویید بربرین به لحاظ جایگزین شدن با بیلی‌روبین متصل به آلبومین پلاسما باعث کاهش بیلی‌روبین در خون و دفع آن از طریق دستگاه ادراری جنین می‌شود (۱۵ و ۱۶). با توجه به این نتایج، عبور این ماده از جفت محرز است لذا انتظار می‌رود مصرف آن در دوران بارداری، بر تکوین بعضی اندام‌ها اثر داشته باشد.

بافت کبد در هشت‌روزگی جنین موش، از دیوار شکمی قسمت جلویی لوله گوارش و مجاور محل تشکیل قلب شکل می‌گیرد. این سلول‌های اندودرمی جوانه کبد[7] را تشکیل و با سلول‌های اندوتلیال سیاهرگ زرده‌ای[8] همراه می‌شوند. سلول‌ها در جوانه کبدی طویل و طناب‌های کبدی تشکیل می‌دهند. در جنین ۱۸ روزه طناب‌های کبدی ضخیم شده، سینوزوییدهای متعدد با سلول‌های خون‌ساز و گلبول‌های قرمز هسته‌دار دیده می‌شوند. سیستم عروقی کبد نیز از روز ۱۱ تشکیل می‌گردد (۱۷). کبد به‌عنوان یک غده درون‌ریز و برون‌ریز در حفظ تعادل بدن در دوران جنینی نقش مهمی دارد همچنین در ساخت سلول‌های اولیه خون و مسمومیت زدایی بدن، متابولیسم چربی‌ها، قند و ذخیره گلیکوژن دخالت دارد لذا هر نوع اختلال در اندازه، مرفولوژی و عملکرد کبد می‌تواند در حیات و رشد جنین اثرگذار باشد (۱۸). موادی که از جفت عبور کنند مستقیماً وارد کبد می‌شوند و در صورت سمی بودن ماده موجب اختلال در تکوین و عملکرد کبد می‌شوند.

کلیه نیز از قسمت جلویی مزودرم حد واسط به‌صورت پرونفروس در ۸/۵ روزگی جنین موش منشأ می‌گیرد و تا روز ۱۱ رشد آن کامل و متانفروس تکوین می‌یابد (۱۹ و ۲۰). سیستم ادراری نیز با تنظیم حجم و غلظت ادرار در ایجاد ثبات محیط داخلی بدن نقش مهمی دارد لذا از اثر سمی بعضی مواد بر تکوین آن نمی‌توان غافل شد (۲۱).

با توجه به اینکه میوه زرشک مصرف غذایی زیادی در ایران دارد و خواص مفید آن در تحقیقات زیادی تأییدشده است ازاین‌رو مطالعه بیشتر جهت پیگیری اثر مصرف آن در دوران جنینی بر عملکرد و ساختار بعضی اندام‌های حساس ضروری است. تحقیقات زیادی اثر محافظتی زرشک و بربرین موجود در آن در مقابل استرس اکسیداتیو میتوکندری و شبکه اندوپلاسمیک، جلوگیری از رسوب اکسالات کلسیم و مقابله با آسیب‌های کلیوی (۲۵- ۲۲) را نشان داده است که احتمالاً ترکیبات فلاوونوییدی[9]، آلکالوییدی و ترپنی[10] موجود در زرشک نیز اثر داشته است (۴، ۵). آگاهی جامعه پزشکی و مردم در مورد عوارض این ماده خوراکی در بارداری می‌تواند به استفاده صحیح از آن و جلوگیری از عوارض احتمالی آن کمک ارزنده‌ای بکند. در این تحقیق تلاش شد که اثر عصاره آبی زرشک (*B. vulgaris*) بر تکوین کبد و کلیه که از اندام دفع‌کننده بعضی متابولیت‌ها هستند در جنین موش بررسی شود تا با کسب اطلاعات بیشتر در این رابطه و با استفاده از موش به‌عنوان مدل پستاندار نتایج حاصل به انسان تعمیم داده شود.

مواد و روش‌ها

تهیه عصاره آبی میوه زرشک

۱۰۰ گرم میوه زرشک را پس از خشک‌کردن در دمای اتاق، وزن کرده و پس از شستشو به ۱۰۰۰ میلی‌لیتر آب در حال جوش اضافه و روی دستگاه Hot plate به مدت ۲ ساعت قرار داده شد تا به‌خوبی مخلوط شدند. محتویات داخل بشر را صاف نموده و به مدت ۱۲ ساعت در دستگاه بن‌ماری قرار داده شد تا از ۱۰۰ گرم زرشک اولیه، ۱۰ گرم عصاره به دست آمد (۱۳).

[5]-Oxocotanine
[6]-Tiramine
[7]-Diverticulum
[8]-Vitelline vein
[9]- Flavonoid
[10]-Terpene

[Downloaded from journal.fums.ac.ir on 2025-05-26]
[DOR: 20.1001.1.22285105.2019.9.4.2.1]

انجام آزمایش

۵۶ سر موش صحرایی ماده بالغ با وزن تقریبی ۱۸۸±۲۰ گرم و ۸ سر موش نر بالغ با وزن تقریبی ۱۸۸±۲۰ گرم انتخاب و پس از دو هفته نگهداری در شرایط استاندارد (۱۲ ساعت نور و ۱۲ ساعت تاریکی با دمای محیطی حدود ۲۲ درجه سانتی‌گراد و آب و غذای کافی) و قرار دادن آن‌ها در یک قفس امکان لقاح به‌صورت منوگامی فراهم گردید. صبح روز بعد مشاهده پلاک واژینال را به‌عنوان نشانه بارداری و روز صفر بارداری موش‌های ماده در نظر گرفته و موش‌های باردار به‌صورت تصادفی به شرح زیر گروه‌بندی شدند:

گروه کنترل (بدون دریافت هیچ ماده اضافی)، گروه شاهد (دریافت‌کننده سرم فیزیولوژی به‌عنوان حلال زرشک) و ۲ گروه تیمار که به ترتیب ۰/۲ سی‌سی از عصاره آبی میوه زرشک با دوز ۲۰ mg/kg و ۵۰ بر وزن موش دریافت کردند.

در روزهای ۶ تا ۱۰ بارداری دوزهای انتخابی از عصاره آبی میوه زرشک به گروه‌های تیمار و سرم فیزیولوژی (به‌عنوان حلال عصاره) به گروه شاهد به‌صورت درون صفاقی تزریق شد. در پایان روز ۱۴ بارداری، با رعایت اخلاق کار با حیوانات ۴ سر موش باردار از هر گروه را تصادفی انتخاب نموده و در جار بیهوشی توسط پنبه آغشته به اتر در زمان کوتاهی بی‌هوش گردیدند. پس از توزین موش مادر آن‌ها را سزارین نموده، جنین‌ها به همراه جفت از شاخ‌های رحم مادر جدا شدند. در روز ۲۰ بارداری نیز موش‌های باقی‌مانده را به روش فوق سزارین نموده و جنین‌های آن‌ها خارج گردیدند. پس از بررسی خصوصیات ظاهری و اندازه‌گیری قد و وزن جنین‌ها، آن‌ها را بلافاصله در ظروف حاوی محلول بافر فرمالین ۱۰٪ به مدت دو هفته تثبیت کرده و سپس آن‌ها را تشریح نموده و کبد و کلیه‌های آن‌ها جدا گردید. اندام‌های مذکور مجدداً در محلول فرمالین ۱۰٪ به مدت دو هفته دیگر نگهداری گردیدند تا به‌خوبی تثبیت شدند. چون کبد و کلیه در جنین‌های روز ۱۴ بارداری نامشخص و قابل جدا کردن نبودند از جنین به روش استاندارد اسلاید کامل تهیه شد. نمونه‌های تثبیت‌شده در آزمایشگاه بافت‌شناسی با دستگاه خودکار تحت مراحل استاندارد پاساژ بافتی (شامل آبگیری نمونه‌ها با استفاده از الکل‌های مختلف با درجات صعودی، قرار دادن نمونه‌ها در گزیلل و قالب‌گیری با استفاده از پارافین) قرار داده شد. سپس با استفاده از میکروتوم دستی مدل ROTO-CUT100 برش‌هایی به ضخامت ۵ میکرون از هر نمونه تهیه و به روی لام منتقل و با هماتوکسیلین و ائوزین (H&E) رنگ‌آمیزی گردید. ۱۶۰ اسلاید از بافت کبد و ۱۶۰ از بافت کلیه تهیه و توسط میکروسکوپ نوری با بزرگنمایی ۱۰x و ۴۰ x موردمطالعه قرار گرفت. کلیه تغییرات میکروسکوپی مشاهده‌شده در بافت کبد و کلیه در گروه‌های تیمار در هر دو سن (۱۴ و ۲۰ روزه) به‌صورت کیفی بررسی و با بافت این اندام‌ها در گروه‌های کنترل و شاهد مقایسه گردید.

نتایج

مقایسه اندازه قد و وزن در جنین‌های سنین ۱۴ حاکی از عدم اختلاف معنی‌دار در سطح معنی‌داری انتخاب‌شده است (p<۰/۰۱) اما در جنین‌های ۲۰ روزه دو گروه تیمار کاهش

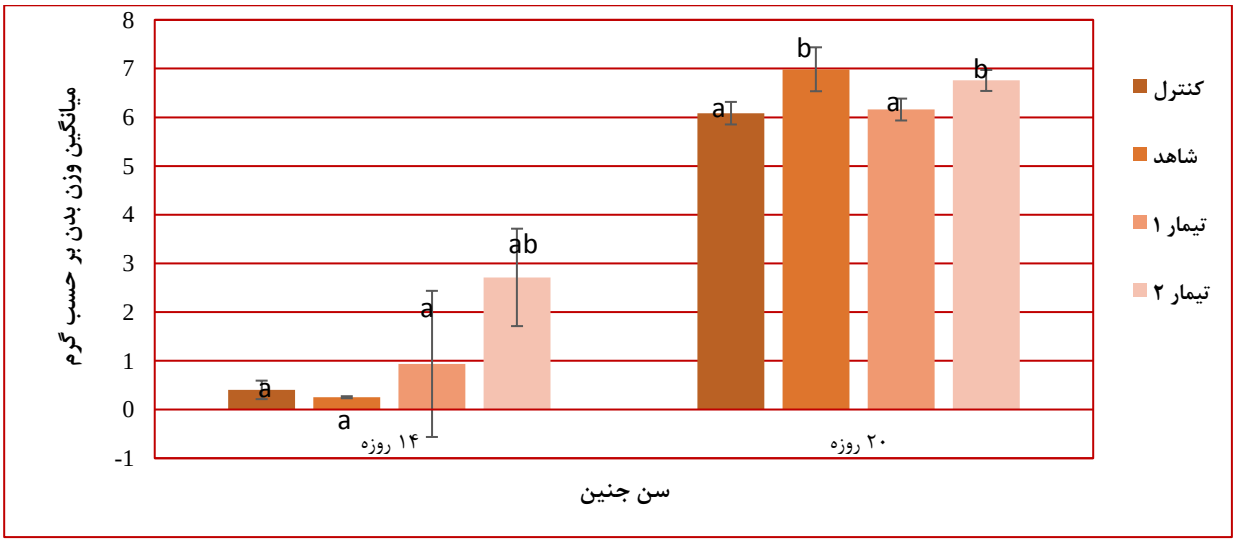

نمودار ۱- تغییرات قد و وزن در جنین ۱۴ و ۲۰ روزه موش صحرایی نژاد ویستار

[Downloaded from journal.fums.ac.ir on 2025-05-26]
[DOR: 20.1001.1.22285105.2019.9.4.2.1]

معنی‌داری نسبت به گروه کنترل نشان دادند. گروه شاهد نیز مانند گروه‌های تیمار در مقایسه با گروه کنترل کاهش معنی‌دار داشتند (نمودار ۱). طبق نتایج حاصل از بررسی وزن جنین‌ها در این دو سن، گروه تیمار با دوز حداکثر عصاره مذکور و گروه شاهد نسبت به گروه کنترل افزایش نشان دادند (نمودار ۲).

نتایج حاصل از مطالعه میکروگراف‌های کبد و کلیه در جنین‌های موردبررسی حاکی از تغییرات بافتی چشمگیر در بافت کبد جنین در هر دو سن موردبررسی (روز ۱۴ و ۲۰ بارداری) بخصوص در جنین ۲۰ روزه بود که در دوز حداکثر عصاره آبی زرشک هم‌شدت بیشتری داشت. جنین ۱۴ روزه در گروه تیمار با دوز

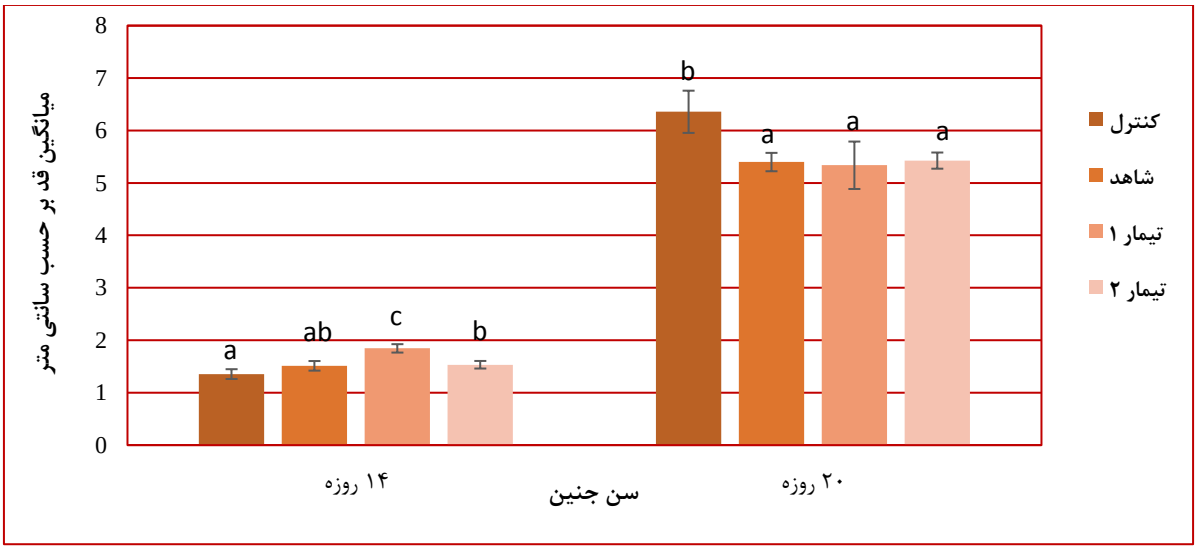

نمودار ۲- بررسی وزن جنین‌ها در گروه سنی

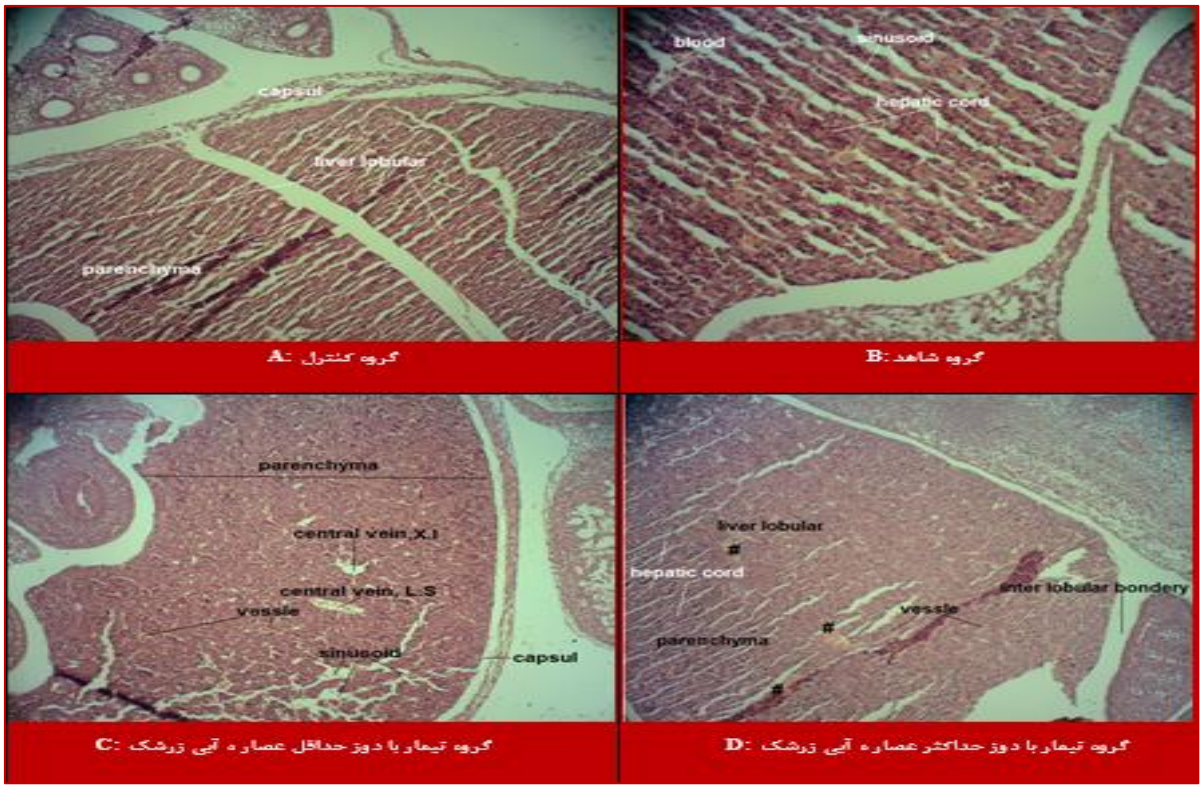

میکروگراف ۱- بافت کبد جنین موش صحرایی در روز ۱۴ بارداری (بزرگنمایی ۱۰X: رنگ‌آمیزی: هماتوکسیلین-ائوزین)
پرخونی بافت (#)

[Downloaded from journal.fums.ac.ir on 2025-05-26]
[DOR: 20.1001.1.22285105.2019.9.4.2.1]

حداقل (۲۰ mg/kg/bw) در مقایسه با گروه کنترل و شاهد، تغییری در بافت کبد دیده نشد (میکروگراف ۱C) و در گروه تیمار با دوز حداکثر هم (۵۰ mg/kg/bw) تغییرات جزئی شامل پرخونی بافت (#) مشاهده گردید (میکروگراف ۱D) اما در جنین ۲۰ روزه در هر دو گروه تیمار، تغییرات چشمگیری شامل به هم خوردگی نظم پارانشیمی بافت کبد، تهاجم سلول‌های کوپفر، در گروه تیمار با دوز حداقل عصاره آبی زرشک مانند گروه‌های کنترل و شاهد نظم طبیعی خود را حفظ کرده‌اند (میکروگراف ۳C) ولی در گروه تیمار با دوز حداکثر تغییراتی جزئی ازجمله پرخونی بافت، به‌هم‌ریختگی و تخریب اندوتلیوم عروق دیده شد (میکروگراف ۳D).

در جنین ۲۰ روزه نیز تغییراتی ازجمله بزرگ شدن و حتی



میکروگراف ۲- بافت کبد در جنین موش صحرایی در روز ۲۰ بارداری (بزرگنمایی ۴۰X: رنگ‌آمیزی: هماتوکسیلین- ائوزین)
به هم خوردگی نظم پارانشیم کبدی، التهاب خفیف لنفوسیتی در فضای پورتال (*)، پرخونی شاخه‌های سیاهرگ کبدی و ارتشاح گلبول‌های سفید در خون (#) و تخریب اندوتلیوم عروق (^)

پرخونی سنوزوییدها، تخریب و بی‌نظمی اندوتلیوم عروق و واکوئله شدن آن‌ها بخصوص در گروه تیمار با دوز حداکثر عصاره مذکور دیده شد (میکروگراف ۲C, D).

تغییرات بافتی حاصل از اثر عصاره زرشک بر بافت کلیه حاکی از تأثیرپذیری کم این عصاره بر بافت کلیه است. میکروگراف کلیه تخریب کپسول بومن، تخریب اپیتلیوم مجاری و افزایش واکوئل‌ها که احتمالاً واکوئل‌های چربی هستند مشاهده گردید (میکروگراف ۴C,D). نتایج مطالعه نشان داد که در دو بافت اثر عصاره وابسته به دوز مصرفی و همچنین زمان مصرف (زمان تکوین جنین) است.

[Downloaded from journal.fums.ac.ir on 2025-05-26]
[DOR: 20.1001.1.22285105.2019.9.4.2.1]

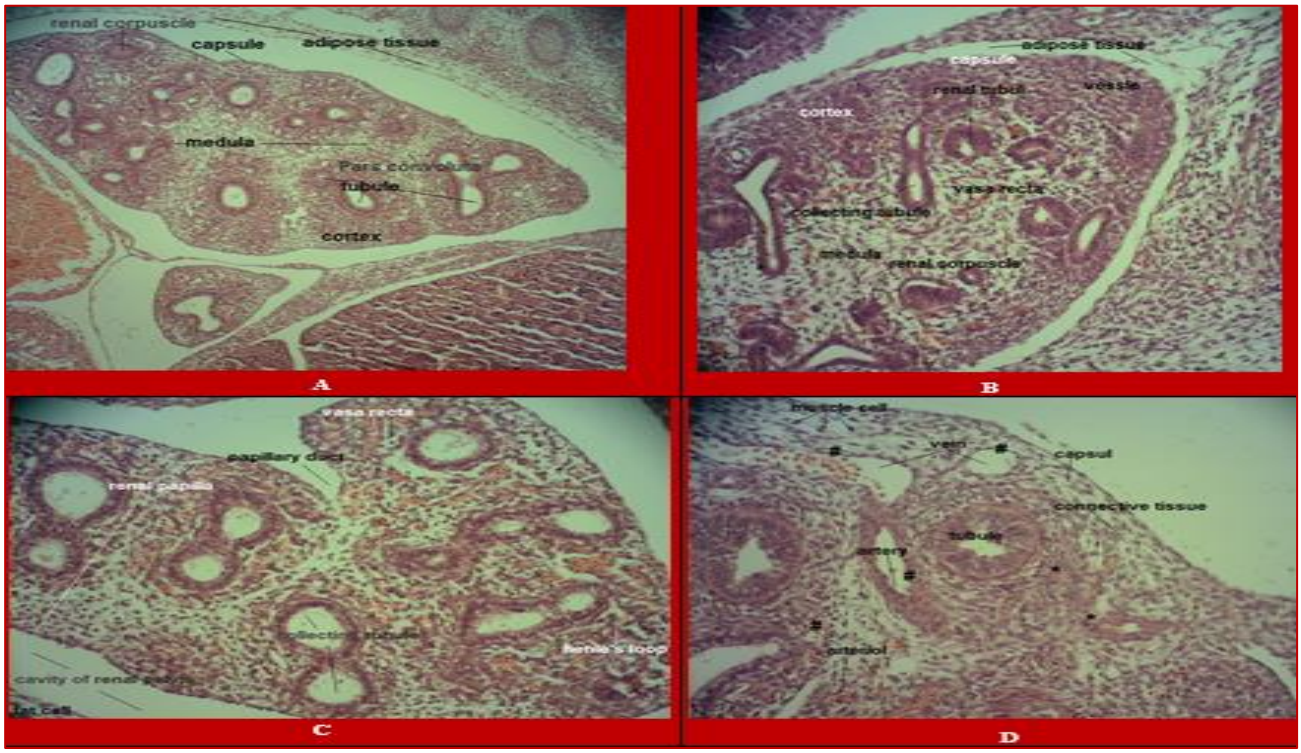

فتومیکروگراف ۳- بافت کلیه جنین‌های ۱۴ روزه تیمار شده با عصاره آبی میوه زرشک بزرگنمایی ۱۰X: رنگ‌آمیزی: هماتوکسیلین-ائوزین **A** (گروه کنترل)**B** (گروه شاهد) **C** (گروه تیمار ۱) **D** (گروه تیمار ۲)

بافت کلیه در ۳ گروه کنترل، شاهد و تیمار ۱ (**C**) طبیعی است و در گروه تیمار ۲ (**D**) تغییراتی چون تخریب کپسول بومن (*) و اپیتلیوم مجاری ادراری و عروق (#) دیده شد.

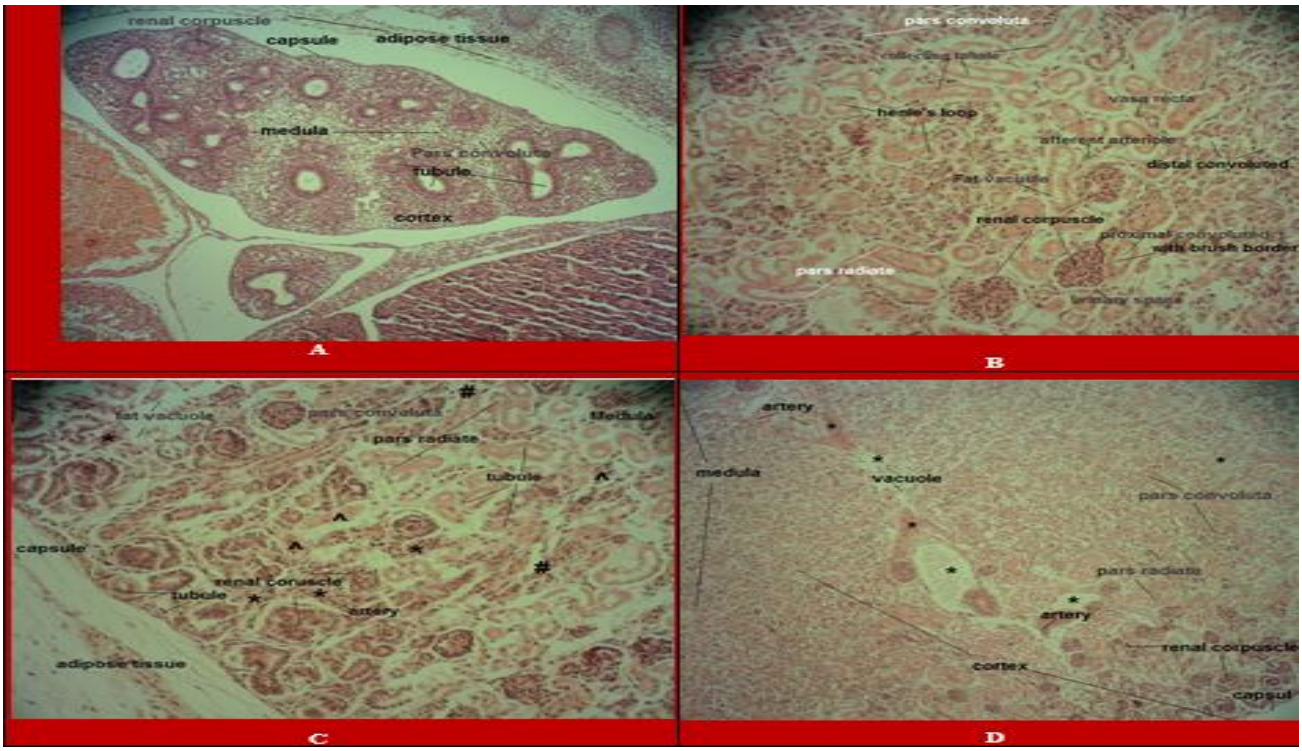

فتومیکروگراف ۴- بافت کلیه جنین‌های ۲۰ روزه تیمار شده با عصاره آبی میوه زرشک بزرگنمایی ۱۰X: رنگ‌آمیزی: هماتوکسیلین-ائوزین **A** (گروه کنترل) **B** (گروه شاهد) **C** (گروه تیمار ۱) **D** (گروه تیمار ۲)

تخریب دیواره مجاری (#) و اندوتلیوم عروق (^)، حجیم شدن عروق و تجمع خون در بافت کلیه (*)، زیادشدن واکوئل‌های چربی در داخل بافت در گروه تیمار ۱ (**C**) و شدت بیشتر این عوارض در گروه تیمار ۲ (**D**) مشاهده گردید.

[Downloaded from journal.fums.ac.ir on 2025-05-26]
[DOR: 20.1001.1.22285105.2019.9.4.2.1]

بحث

یافته‌های این تحقیق، علی‌رغم نتایج حاصل از تحقیقات زیادی مبنی براثر مثبت زرشک بر عملکرد کبد و کاهش نسبت کلسترول تام به کلسترول خوب (HDL-C) (۲۲) حاکی از ضایعات وارده به بافت کبد بخصوص در گروه‌های تیمار با دوز حداکثر (۵۰ میلی‌گرم بر هر کیلوگرم وزن بدن موش) در همه سنین است (شکل D ۱ و ۲D). به عبارتی اعمال اثر عصاره مذکور در این تحقیق به‌صورت وابسته به دوز عمل کرده است. باوجودی که سمیت و عوارض جانبی کمی برای زرشک گزارش‌شده است (۲۶) اما بربرین موجود در آن یک کاتیون آلی است که در دوز بالا یا در مدت طولانی تیمار، با عبور از غشا سلول و ترکیب با مولکول DNA می‌تواند باعث تغییرات ساختمانی در DNA شده (۲۶)، لذا با تغییر ساختار ژنی در مسیر تمایز اختلال ایجاد می‌کند و بدیهی است که در دوره جنینی هر تغییری می‌تواند اثرات قابل‌توجهی داشته باشد. از طرفی بربرین در روند ترشح متابولیزه کردن بیلی‌روبین خون نیز نقش دارد و میل ترکیبی بالایی برای متصل شدن به آلبومین پلاسما دارد لذا مقدار بیلی‌روبین تام و مستقیم را در خون افزایش می دهد و جنین مبتلابه زردی می‌شود (۱۶) و زردی حتی تا مرحله سقط، جنین را پیش می‌برد. از طرفی این متابولیسم، دفع بیلی‌روبین را از کلیه بیشتر می‌کند که ممکن است آسیب‌هایی به کلیه وارد کند.

مغایرت نتایج این تحقیق بامطالعه Jiang و همکاران (۲۰۱۲) شاید به‌این‌علت باشد که میزان سمیت یک ماده صرف‌نظر از ترکیبات آن به میزان و مدت مصرف، نحوه مصرف و گونه حیوان نیز دارد. این شرایط در دوران جنینی از اهمیت بیشتری برخوردار است. روزهای تزریق عصاره آبی زرشک (روز ۶ تا ۱۰) روزهای حساس در تکوین بعضی اندام‌های بدن ازجمله کلیه و کبد است که در صورت اعمال اثر سمی این ماده (بربرین) تکوین یا حداقل رشد طبیعی آن‌ها به خطر می‌افتد.

تحقیقات نشان داده که بربرین در لوله گوارشی توسط فلور روده به شکل دی هیدرو بربرین تبدیل می‌شود که سطح جذب بالاتری دارد (۲۷). این ترکیب به‌راحتی در اکثر اندام‌های بدن ازجمله در کبد، کلیه‌ها، عضلات، ریه‌ها، مغز، قلب، پانکراس و چربی توزیع می‌شود و غلظت آن را در بافت بیش از میزان آن در پلاسما اعلام کردند (۲۸). عبور ترکیب حاصل از جفت و جذب آن توسط جنین، می‌تواند بروز تغییرات مشاهده‌شده در بافت کبد و حتی کلیه را باعث شده باشد. از طرفی اکثر ترکیباتی که در گیاهان به‌صورت آزاد یافت می‌شوند با حل شدن در آب اثر خود را نشان می‌دهند (۲). گر چه اثر مثبت بربرین در پیشگیری از اختلالات عروق کرونر و درمان بیماری‌های قلب و عروق گزارش‌شده است (۲۹ و ۳۰) ولی با نتایج حاصل از این تحقیق (تخریب اندوتلیوم عروق) مغایرت دارد (شکل D1، ۲D و ۴D).

اکسیکانتین[11] و بربامین[12] موجود در زرشک هم با مهار کانال پتاسیم، طولانی کردن پتانسیل عمل بطن و خاصیت گشادکنندگی عروق اثر خود را بر دستگاه قلب و عروق اعمال می‌کند و از عوامل ضد فشارخون به‌حساب می‌آیند (۳۱ و ۳۲) ولی این ترکیبات در دوزهای بالا کاهش نفوذ کلسیم و تنفس سلولی را باعث شده (۱۴) که ممکن است بی‌نظمی در دیواره عروق، گشاد شدگی و حجیم شدن آن در بافت کبد (شکل ۱D، ۲C، ۲D) و بافت کلیه جنین را (شکل D ۴) باعث شده باشد. این ترکیبات بخصوص به‌صورت محلول باعث همولیز گلبول‌ها و یا ایجاد تغییراتی در جداره اپیتلیومی عروق می‌کند که پرخونی در بافت‌های موردبررسی بخصوص در دوز حداکثر نیز می‌تواند از عوارض آن باشد. علاوه بر این پرخونی و تورم سلول‌های هپاتوسیتی و بخصوص واکوئله شدن آن (شکل D-۲C) ممکن است به علت افزایش فعالیت کبدی باشد که برای دفع مواد متابولیتی عصاره مصرفی باشد. بیشتر خواص زرشک ازجمله ضدالتهاب و ضد دیابت بودن آن به ترکیبات الکالوییدی آن مربوط است. الکلویید بربرین با مهار آلدوز ردوکتاز و القا گلیکولیز و همچنین با افزایش بیان گیرنده‌های انسولینی از مقاومت به انسولین پیشگیری نموده و کاهش قند خون مادر و جنین را باعث می‌شود (۳۳ و ۳۴). با توجه به اهمیت گلوکز در تأمین انرژی بخصوص در ابتدای بارداری برای جنین طبیعی است که کاهش قند خون مادر باعث عدم تغذیه کافی جنین و به‌تبع آن رشد کمتر و حتی مرگ جنین می‌شود.

التهاب خفیف لنفوسیتی تا هجوم آن‌ها در فضای پورتال (شکل ۲C، ۲D) در کبد جنین نشان می‌دهد که این عصاره می‌تواند از جفت رد شود و آثار تخریبی خود را بر دیواره عروق اعمال کند

[11] Oxycontin

[12] Berbamine

[Downloaded from journal.fums.ac.ir on 2025-05-26]
[DOR: 20.1001.1.22285105.2019.9.4.2.1]

(۳۵ و ۳۶). با طولانی شدن سن بارداری و افزایش زمان مصرف عصاره زرشک، آسیب بیشتر هپاتوسیت‌ها نتیجه می‌شود. افزایش حجم و واکوئله شدن هپاتوسیت‌ها در تیمارهای ۲۰ روزه بخصوص در گروه با مصرف دوز حداکثر نیز می‌تواند به علت وجود آلکالوئید بربرین در زرشک مربوط باشد (۱۳) که سبب مهار دریافت اکسیژن توسط سلول‌های کبدی گردیده مرگ سلولی و توقف یا کاهش رشد در جفت یا جنین می‌شود. کاهش هپاتوسیت‌ها باعث کاهش کارایی کبد شده لذا جنین در دفع سموم و مواد زائد بدن ناتوان شده و عوارض ناشی از آن حتی تا مرگ حیوان را پیش می‌برد.

تغییرات بافتی ایجادشده در بافت‌های جنین عبور عصاره زرشک از جفت را تأیید می‌کند که در تحقیقات شریعت زاده و همکاران (۱۹۲) نیز به آن اشاره‌شده است. منطقی است که ترکیبات موجود در زرشک ضمن عبور از جفت آثار بجا گذاشته باشد. درصورتی‌که آثاری مشابه بافت کبد ازجمله تخریب اندوتلیوم عروق و غشای سلول‌ها در جفت ایجاد شود در رساندن مواد غذایی به جنین اختلال ایجادشده که باعث اختلال در تکوین و رشد جنین می‌شود. از طرفی ممکن است بعضی ترکیبات زرشک ازجمله بربرین بر ساختار دستگاه تولیدمثلی مادر اثر کرده باشد که با عملکرد غیرطبیعی آن بر تکوین این دو اندام جنین اثر منفی اعمال‌شده باشد. اثر بربرین در انقباض عضلات رحم در تحقیقات انجام‌شده تأییدشده که خطری جدی برای لانه گزینی و تثبیت جنین است (۱).

مشاهده کبد نکروز در جنین موش در تحقیقات مهاجری (۲۰۰۷) با مصرف دوزهای g/kg ۰/۳۵ و g/kg ۰/۷۰ عصاره زعفران در موش سوری در جهت تأیید نتیجه تحقیق حاضر است که بااینکه اثرات آنتی‌اکسیدانی زعفران در تحقیقات زیادی اثبات‌شده است ولی مصرف در دوز بالای آن می‌تواند باعث تخریب بافت شود. پس احتمالاً زرشک نیز به همین ترتیب در مصرف با دوز کم نه‌تنها ایجاد اختلال در بافت و عملکرد آن نمی‌کند بلکه می‌تواند اثرات مفیدی داشته باشد به‌طوری‌که به‌عنوان دارویی مؤثر در کاهش انقباض عضلات صاف، کاهش التهاب و جلوگیری از تجمع پلاکت‌ها و غیره استفاده می‌شود (۳).

بنا به نتایج حاصل از این تحقیق، اثر عصاره زرشک بر بافت کلیه در مقایسه با اثر آن بر بافت کبد کمتر است. کلیه در موش از روزهای ۱۱ تا ۱۲ بعد از لقاح فعال و کارآمد می‌شود، لذا هر عاملی بر ساختار این اندام در دوران جنینی اثر سوء ایجاد کند باعث ناهنجاری ساختاری و عملکردی آن شده و عوارض آن در طول زندگی موجود همراه او است. عدم مشاهده تغییرات بافتی در جنین ۱۴ روزه با توجه به تکوین سیستم ادراری در روزهای ۸ تا ۱۲ روزگی بیان‌کننده عدم تأثیر عصاره مصرفی بر تکوین این سیستم است اما به نظر می‌رسد در اثر طولانی شدن مدت مواجهه بودن سلول‌ها با این عصاره، تغییراتی چون تخریب دیواره مجاری ادراری و عروق ایجادشده است (میکروگرافDC ,۴). احتمالاً چون کلیه اندام اصلی متابولیسم و دفع بسیاری از متابولیت‌های دفعی بخصوص در دوران جنینی نیست در این تحقیق نیز کمتر تحت تأثیر قرارگرفته باشد یا ممکن است متابولیت‌های حاصل از ماده مصرفی (زرشک) با اثر سمی کمتری به کلیه رسیده باشند. با توجه نقش مهمی که جفت در دفع مواد زائد جنین دارد و اینکه عملکرد دستگاه ادراری جنین نسبت به دستگاه گوارشی با تأخیر بیشتری است احتمالاً بافت کلیه کمتر تحت تأثیر قرارگرفته است. مشاهده واکوئل‌های زیاد چربی و تخریب اپیتلیوم مجاری ادراری و اندوتلیوم عروق در میکروگراف‌های جنین ۲۰ روزه برخلاف نتیجه حاصل از تحقیق (۴۰) که بربرین موفق به کاهش بافت‌های چربی و محافظت در قبال آسیب کلیوی در موش مبتلابه آسیب حاد کلیوی شده است می‌تواند به دوز مصرفی بالا و مدت کوتاه تیمار مربوط دانست. چنانکه در طب سنتی و تحقیقات (۴۱) نیز ایجاد شوک، تحریک کلیوی و نفریت از علائم مسمومیت ناشی از مصرف زرشک اعلام‌شده است. این نکته را نیز نمی‌توان نادیده گرفت که اثر هر ماده روی بافت‌های مختلف متفاوت است. از طرفی تحقیقات زیادی اثر محافظتی زرشک و بربرین موجود در آن در مقابل استرس اکسیداتیو میتوکندری و شبکه اندوپلاسمیک، جلوگیری از رسوب اکسالات کلسیم و مقابله با آسیب‌های کلیوی (۳۸) را نشان داده است که احتمالاً ترکیبات فلاوونوییدی[13]، آلکالوییدی و ترپنی[14] موجود در زرشک نیز اثر داشته است (۳۹). آنچه بدیهی است مدت‌زمان تیمار و طریقه استفاده از مواد و حتی شرایط فیزیولوژیک حیوان مورد مواجهه نقش مهمی در ایجاد اثر نقش دارد. به نظر می‌رسد اثر زرشک وابسته به زمان و دوز مصرفی است (۱۴). طبق این نتایج در دوز بالا نه‌تنها اثر مثبت نداشته بلکه سمیت ترکیباتی چون بربرین باعث ایجاد عوارض

13- Flavonoid

14- Terpene

[Downloaded from journal.fums.ac.ir on 2025-05-26]
[DOR: 20.1001.1.22285105.2019.9.4.2.1]

سوء شده است که با یافته‌های دیگران نیز مطابقت داشت (۳۴ و ۳۹).

نتیجه‌گیری

با استناد به نتایج حاصل از تحقیق حاضر، مصرف عصاره آبی میوه زرشک در دوران بارداری بافت کبد و تا حدودی بافت کلیه را به‌صورت نامطلوب تحت تأثیر قرار داده است. با توجه به اهمیت این دو ارگان در دوران جنینی و بلوغ و لزوم تکوین صحیح آن ازیک‌طرف و مصرف معمول زرشک در غذاهای ایرانی از طرف دیگر، توصیه می‌شود مصرف این ماده غذایی در دوران بارداری بخصوص در دو ماه اول بارداری که در جایگزینی جنین و تکوین ارگان‌ها مهم است، محدود گردد. ازآنجاکه اثر زرشک در ایجاد تغییرات بافتی این دو ارگان، به‌صورت وابسته به دوز و مدت‌زمان مصرف بود با محدود شدن مصرف آن علاوه بر استفاده از فواید زیاد آن، مضرات آن به حداقل می‌رسد.

تشکر و قدردانی

این تحقیق مستخرج از پایان‌نامه کارشناسی ارشد انجام‌شده در دانشگاه آزاد اسلامی واحد جهرم است. لذا بدین‌وسیله مراتب سپاس و قدردانی خود را از مسئولین محترم دانشگاه آزاد اسلامی واحد جهرم بخصوص حوزه پژوهش و جناب آقای دکتر حسین کارگر از دانشگاه علوم پزشکی جهرم، برای همکاری در انجام این پژوهش ابراز می‌داریم. کد ثبت پایان‌نامه: ۱۹۳۳۰۵۱۷۹۳۲۰۱۱

تعارض منافع

نویسندگان هیچ‌گونه تعارض منافعی را اعلام نکرده اند.

References

1. Shariatzadeh M, Kaka Gh, Shough N. Evaluation of teratogenic effects of aqueousextract of on Mouse Berberis vulgaris on the embryonic liver tissue. Cell Tis J 2013; 4 (1): 63-70. [In Persian]
2. Sarashti M. Consumption of herbal drugs in pregnant women. Shahrekord JReprodNonreproduct 2006; 7 (2): 125-131 .[In Persian]
3. Mokhber-Dezfuli N, Saeidnia S, Gohari A, Kurepaz-Mahmoodabadi M. Phytochemistry and pharmacology of Berberis species. PharmacognRev 2014; Jan;8(15):8-15.
4. Rahimi-Madiseh M, Gholami-Arjenaki M, Bahmani M, Mardani G, Farzan M, Rafieian-Kopaei M. Evaluation of minerals, phenolics and anti-radical activity of three species of Iranian berberis fruit. DerpharmaChemica. 2016; 8:191–197.
5. Dashti Z, shariatifar N, MohammadiMNafchi A. Study on antibacterial and antioxidant activity of Berberis vulgaris aqueous extracts from Iran. Internation J PharmaSci and Res 2014; 5 (10): 1745–1764
6. Ivanovska N, PhilipovS.Study on the anti-inflammatory action of Berberis vulgaris root extract, alkaloid fractions and pure alkaloids. Int J Immunopharmacol 1996; 18(10): 553-561.
7. Xuan B, Wang W, Li DX.Inhibitory effect of tetrahydroberberine on platelet aggregation and thrombosis. Zhongguo Yao Li Xue Bao. 1994; 15(2):133-5.
8. Abd El-Wahab AE, Ghareeb DA, Sarhan EE, Abu-Serie MM, El Demellawy MA. In vitro biological assessment of Berberis vulgaris and its active constituent, berberine: antioxidants, anti-acetylcholinesterase, anti-diabetic and anticancer effects. BMC Complement Altern Med. 2013; 13: 218.
9. Kong W. Berberine is a novel cholesterol-lowering drug working through a unique mechanism distinct from statins. Nat Med. 2004;10:1344–1351.
10. Hosseinzadeh H. 2016. Berberis Vulgaris and Berberine: An Update Review. Phytother Res. 2016; 30(11):1745-1764.
11. Kupeli E, Kosar M, Yesilada E, Husnu K, Baser C. A comparative study on the anti-inflamatory, antinociceptive and antipyretic effects of isoquinoline alkaloids from the root of Turkish Berberis species. Life Sci 2002;72:645–657.
12. Mills E, Duguoa J, Perri D, Koren G. Herbal Medicines in Pregnancy and Lactation An Evidence-Based Approach. Taylor & Francis Medical, an imprint of the Taylor & Francis Group. London and New York. 1thed Chapter 2006; 4. 42-45.
13. Sadeghifar F, Parivar K, Ayatollahi M. Biological. Effects of alcohol aqueous extract of barberry fruit (Berberis vulgaris) on the growth of mouse embryo. MS Thesis, Tehran Teacher Training University. 1996; 34 (1): 67-77. [In Persian]

[Downloaded from journal.fums.ac.ir on 2025-05-26]
[DOR: 20.1001.1.22285105.2019.9.4.2.1]

14. Kamrani Rad Z, Rameshrad M, and HosseinzadehH. Toxicology effects of Berberis vulgaris (barberry) and its active constituent, berberine: a review. –Iran J Basic Med Sci. 2017; 20(5): 516–529. [In Persian]
15. Khan AY, Hossain M, Kumar GS. Maidul; Gopinatha S .Binding of plant alkaloids berberine and palmatine to serum albumins: a thermodynamic investigation. MolBiol Rep. 2013; 40(1): 553-66.
16. MirzaeiN, Tohidi F, Hosseini AK. Effect of hydroatanolic extract of Berries Vulgaris on Bilirubin and Liver enzymes in the cholestatic male rats. JKnowl. Health. 2015; 10(3). 59-60.
17. Duncan SA . Mechanisms controlling early development of the liver.Mech Dev. 2003; 120(1): 19-33.
18. Crawford L.W, Foley J, and Elmore S. Histology Atlas of the Developing Mouse Hepatobiliary System with Emphasis on Embryonic Days 9.5-18.5. ToxicolPathol. 2010; 38(6): 872–906.
19. Bouchard M, Pfeffer P, Busslinger M. Functional equivalence of the transcription factors Pax2 and Pax5 in mouse development. Dev. 2000;127:3703–3713.
20. Cebrian C, Borodo K, Charles N, Herzlinger D.A. Morphometric index of the developing murine kidney. Dev Dyn. 2004; 231:601–608.
21. Ashraf H, Heidari R, Nejati V, Ilkhanipoor M . Aqueous extract of Berberisintegerrima root improves renal dysfunction in streptozotocin induced diabetic rats . Avicenna J Phytomed. 2013; 3(1): 82–90.
22. Hermenean A, Popescu C, Ardelean A, Stan M, Hadaruga N, Mihali CV, et al. Hepatoprotective effects of Berberis vulgaris L. extract/beta cyclodextrin on carbon tetrachloride-induced acute toxicity in mice. Int J Mol Sci. 2012; 13: 9014–9034.
23. Jiang Z, Liu F, Ong ES, Li SFY. Metabolic profile associated with glucose and cholesterol lowering effects of berberine in Sprague–Dawley rats. Metabolomics. 2012; 8: 1052–1068.
24.Farhadi A, Gavadifar K. Effects of Berberise Vulgaris fruit extract on blood cholesterol and triglyceride in hyperlipidemic patients. J SemnanUniv Med Sci. 2008; 9: 3(27). 211-216. [In Persian]
25. Zhou JY and Zhou SW. Protective effect of berberine on antioxidant enzymes and positive transcription elongation factor b expression in diabetic rat liver. Fitoterapia. 2011; 82: 184 - 9.
26. Yu ZHU, Nan MA, Hui-Xiang LI, Lin T, Yu-Feng BA. Berberine induces apoptosis and DNA damage in MG-63 human osteosarcoma cells. Mol Med Rep. 2014; 10(4): 1734–1738.
27. Feng R, Shou JW, Zhao ZX, He CY, Ma C, Huang M, et al. Transforming berberine into its intestine-absorbable form by the gut microbiota. Sci Rep. 2015; 5:12155.
28. Tan X.S, Ma J.Y, Feng R, Ma C, Chen W-J, Sun Y.P. Tissue Distribution of Berberine and Its Metabolites after Oral Administration in Rats. PLoS ONE 8(10): e77969.Avilable inhttps://doi.org/10.2017.
29. Abd El-Wahab AE, Ghareeb DA, Sarhan EE, Abu-Serie MM, El Demellawy MA. In vitro biological assessment of Berberis vulgaris and its active constituent, berberine:antioxidants, anti-acetylcholinesterase, anti-diabetic and anticancer effects. BMC Complement Altern Med. 2013; 13: 218.
30. Abushouk AI, Abdo Salem AM, Abdel-Daim MM. Berberis vulgaris for cardiovascular disorders: a scoping literature review. Iran J Basic Med Sci. 2017; 20:503-510
31. EftekhariZ, Naghdi N, Bahmani M. Berberis vulgaris as an antihypertensive drug; berbamine and oxycontin antihypertensive active ingredients Hypothesis. J Preventive Epidemiol. 2016; 1(2): 18.
32. Fatehi-Hassanabad Z, Jafarzadeh M, Tarhini A, Fatehi M. The antihypertensive and vasodilator effects of aqueous extract from Berberis vulgaris fruit on hypertensive rats. Phytother Res. 2005; 19:222–225.
33. Yin J, Gao Z, Liu D, Liu Z, Ye J. Berberine improves glucose metabolism through induction of glycolysis, America. J. Physiol Endocrinol Metab. 2008; 294 (1): 148–56.
34. Meliani N, Dib MEA, Allali H, Tabti B. Hypoglycaemic effect of Berberis vulgaris L. in normal and streptozotocin-induced diabetic rats. Asian Pac J Trop Biomed. 2011; 1:468–471. [In Persian]
35. Kupeli E, Kosar M, Yesilada E, Husnu K. Baser C. A comparative study on the anti-inflamatory, antinociceptive and antipyretic effects of isoquinoline alkaloids from the root of Turkish Berberis species. Life Sci. 2002; 72:645–657.
36. Mohajeri D, Doustar Y. Protective effects of alcoholic extract of saffron against liver toxicity of cysplatinum in Rats. J Islamic Azad Univer. 2007; 21(4): 251-261. [In Persian]
37. Yu W, Sheng M, Xu R, Yu J, Cui K, Tong J, et al. Berberine protects human renal proximal tubular cells from hypoxia/reoxygenation injury via inhibiting endoplasmic reticulum and mitochondrial stress pathways. J Transl Med. 2013; 11: 24.
38. Bashir S, Gilani AH, Siddiqui AA, Pervez S, Khan SR, Sarfaraz NJ, et al. Berberis vulgaris root bark extract prevents hyperoxaluria induced urolithiasis in rats. Phytother Res. 2010; 24: 1250–1255.
39. Kamrani Rad Z, Rameshrad M, Hosseinzadeh H. Toxicology effects of Berberis vulgaris (barberry) and its active constituent, berberine: a review. Iran J Basic Med Sci. 2017; 20(5): 516–529. [In Persian]

[Downloaded from journal.fums.ac.ir on 2025-05-26]
[DOR: 20.1001.1.22285105.2019.9.4.2.1]

40. Kishimoto A, Dong SF, Negishi H, Yasui N, Sun JN. Ikeda KNat Prod Commun. .Effects of Berberine on Adipose Tissues and Kidney Function in 3T3-L1 Cells and Spontaneously Hypertensive Rats Nat Prod Commun. 2015; 10(9):1543-6.

41. Kamrani Rad Z, Rameshrad M, Hosseinzadeh H. Toxicology effects of Berberis vulgaris (barberry) and its active constituent, berberine: a review. Iran J Basic Med Sci. 2017;20(5): 516–529. [In Persian]

[Downloaded from journal.fums.ac.ir on 2025-05-26]

[DOR: 20.1001.1.22285105.2019.9.4.2.1]

Original Article

The Effect of Aqueous Fruit Extract Berberis Vulgaris on The Liver and kidney Tissues of Rat's Embryo

Rezaii S, Ghasemi F*

Department of Biology, Jahrom branch, Islamic Azad University, Jahrom, Iran

Received: 15 Oct 2018 Accepted: 09 Apr 2019

Abstract

Background & Objective: Considering the undesirable effects of eating some foods during pregnancy, this study investigated the effect of aqueous fruit extract of *Berberis vulgaris*on on the development of liver and kidney.

Materials & Methods: 56 female rats (188 ± 20 gram) and 8 male rats (188 ± 20 gram) were selected and fertilized. The pregnant rats were divided into the control group (without treatment), sham (received physiological serum) and 2 treatment groups and received 0.2cc of aqueous extract of *Berberis vulgaris* at doses of 20 and 50 mg/kg/bw) by intraperitoneal injection daily from the 6th - 10th day of gestation. Half of the rats were dissected on 14thand 20thof pregnancy. The kidneys and livers of embryos were removed and fixed in 10% formalin. The sections (5 micron) and slides were prepared and stained. The morphometric study was conducted, and tissue changes in the micrographs were studied. The data were analyzed by ANOVA and Chi-squared test.

Results: The significant decrease in height ($P<0.01$), and significant increase in weight of treatment fetus (20-day-old) were observed. The liver tissue of treatment 20-day-old fetus showed sinusoid hyperemia, vascular endothelium degeneration, reduction in the number of hepatocytes and their vacuolation. The moderate changes were observed in kidney tissue as degradation of the duct epithelium, in the 20-day-old embryos.

Conclusion: According to obtained finding, *Barberry has negative* effects in a dose- and time-dependent manner on the liver, and somewhat on kidney of fetus. Therefore, its utilization should be limited during pregnancy.

Keywords: Embryo, barberry, hepatocyte, urinary tract

***Corresponding Author: Ghasemi Farangis,** Department of Biology, Jahrom branch, Islamic Azad University, Jahrom, Iran
Email: Ghassemi.fr@gmail.com
https://orcid.org/0000-0003-3457-5702

[Downloaded from journal.fums.ac.ir on 2025-05-26]

[DOR: 20.1001.1.22285105.2019.9.4.2.1]

Journal of Fasa University of Medical Sciences 9 (2019): 1858-1869