

مقاله پژوهشی

اثرات عصاره آبی میوه سنجد بر تغییرات هیستومورفومتریک هیپوکامپ جنین موش Balb/c

نسیم میرزایی^۱، غلامرضا کاکا^{۲*}، مهناز آذرنیا^۳

- ۱- دانشکده علوم زیستی، دانشگاه آزاد اسلامی واحد تهران شمال، تهران، ایران
- ۲- مرکز تحقیقات علوم اعصاب، دانشگاه علوم پزشکی بقیه‌الله (عج)، تهران، ایران
- ۳- گروه علوم جانوری، دانشکده علوم زیستی، دانشگاه خوارزمی، تهران، ایران

تاریخ پذیرش مقاله: ۱۳۹۶/۱۰/۰۳

تاریخ دریافت مقاله: ۱۳۹۶/۰۵/۰۲

چکیده

زمینه و هدف: در این تحقیق اثر عصاره آبی میوه سنجد (*Elaeagnus angustifolia*) بر تغییرات هیستومورفومتریک هیپوکامپ جنین موش نژاد Balb/C بررسی شد.

مواد و روش‌ها: تعداد ۲۱ سر موش باردار کوچک آزمایشگاهی ماده بالغ نژاد Balb/c به‌طور تصادفی به ۳ گروه تقسیم شدند. گروه شاهد آب آشامیدنی به مقدار کافی، گروه شم روزانه ۲۰ میلی‌لیتر آب (حلال سنجد) و گروه تجربی عصاره آبی سنجد را به مقدار ۵۰۰ mg/kg در آب از روز صفر تا ۲۰ بارداری به‌صورت معمولی دریافت نمودند. موش‌ها در روز ۲۰ بارداری کشته‌شده، جنین‌ها خارج گردید. وزن و طول سری-دمی (Crown-Rump Length=CRL) جنین‌ها ثبت‌شده، تحت پردازش بافتی قرار گرفتند. سپس مقاطع ۵ میکرونی تهیه و رنگ‌آمیزی هماتوکسیلین-اِئوزین انجام شد. نهایتاً به‌وسیله میکروسکوپ نوری و نرم‌افزار موتیک ضخامت و تعداد سلول‌های لایه‌های شعاعی، اورینس، مولکولی و بطنی هیپوکامپ تحت بررسی هیستومورفومتریک قرار گرفت.

نتایج: وزن و CRL جنین‌ها و میانگین ضخامت لایه بطنی هیپوکامپ در نواحی CA1 و CA2 گروه تجربی نسبت به گروه شاهد و شم افزایش معناداری داشت. در ناحیه CA3 هیپوکامپ میانگین ضخامت لایه شعاعی گروه تجربی نسبت به گروه‌های شاهد و شم کاهش معناداری داشت. میانگین تعداد سلول‌ها در لایه بطنی نواحی CA1 هیپوکامپ گروه تجربی افزایش معناداری را نسبت به گروه‌های شم و شاهد نشان داد.

نتیجه‌گیری: تجویز عصاره آبی میوه سنجد به موش‌های باردار می‌تواند سبب ایجاد تغییراتی در رشد و نمو جنین شده و باعث تغییرات هیستومورفومتریک در تکوین بخش‌هایی از هیپوکامپ جنین موش می‌شود.

کلمات کلیدی: جنین، سنجد، هیپوکامپ، موش سوری

مقدمه

سیتواستروژن‌ها واد اثرات ضد دردی و ضدالتهابی هستند (۶)؛ بنابراین میوه و برگ‌های این گیاه نیز می‌توانند اثر ضد درد و ضدالتهاب داشته باشد. مطالعات مختلفی جهت بررسی خواص درمانی این گیاه انجام گرفته است. در یک مطالعه مشخص شد عصاره آبی سنجد می‌تواند باعث بهبود زخم پوستی در موش‌های صحرایی گردد (۷). در مطالعه دیگری نشان داده شد که این گیاه در درمان بیماری لیکن پلان بسیار مؤثر است (۸). در مطالعات مختلف اثر ضد دردی عصاره سنجد نیز مورد بررسی قرار گرفته است. رضانی و همکاران اثر ضد دردی قابل‌توجهی در آزمون‌های فرمالین و flick-tail برای دوز ۱۰۰۰ mg/kg عصاره آبی سنجد مشاهده نمودند (۹). هیپوکامپ داخلی‌ترین بخش

استفاده از گیاهان دارویی و طب سنتی در جهان و از جمله ایران رو به گسترش است (۱، ۲). یکی از گیاهانی که در طب سنتی ایران کاربردهای فراوانی داشته و برای میوه، صمغ و برگ‌های آن نیز خواص درمانی فراوانی ذکر شده است گیاه سنجد است که در طب سنتی از این گیاه برای درمان بیماری‌هایی مانند تهوع، زردی، استفراغ، آسم و نفخ استفاده می‌شود. میوه و برگ‌های این گیاه حاوی مقادیر قابل‌توجهی از ترکیبات فلاونوئیدی، ترپنوئید و سیتواستروژن است (۳-۵). تحقیقات نشان داده است که برخی از ترکیبات فلاونوئیدی و

*نویسنده مسئول: غلامرضا کاکا، مرکز تحقیقات علوم اعصاب، دانشگاه علوم پزشکی بقیه‌الله (عج)، تهران، ایران
Email: gh_kaka@yahoo.com
https://orcid.org/0000-0001-8878-3481

کنترل شده با دمای 23 ± 2 درجه سانتی‌گراد، رطوبت 50 ± 5 درصد و ۱۲ ساعت روشنایی، ۱۲ ساعت تاریکی قرار گرفتند. تمام موش‌های نر و ماده به مدت دو هفته برای سازش با محیط به صورت جداگانه در حیوان خانه دانشگاه علوم پزشکی بقیه‌الله (عج) نگهداری و با غذای استاندارد تغذیه شدند. بعد از سازش یافتن موش‌ها به شرایط جدید عمل جفت‌گیری انجام شد. پس از مشاهده پلاک واژینال برای اطمینان از وجود عمل لقاح از تست اسمیر استفاده شد. با مثبت بودن تست اسمیر در گسترش واژنی (منظور از مثبت بودن تست اسمیر در گسترش واژنی مشاهده اسپرم با بزرگنمایی ۱۰۰ تا ۴۰۰ برابر با میکروسکوپ بیولوژی بعد از گذشت ۱۲ ساعت بود. در هنگام تهیه اسمیر چنانچه پلاک واژنی وجود داشت بارداری برای حیوان تلقی می‌شد اما اگر پلاک واژنی نبود اسمیر تحت بررسی قرار می‌گرفت)، آن روز به‌عنوان روز صفر بارداری تعیین و موش‌های باردار برای گروه‌بندی انتخاب گردیدند.

موش‌های باردار به‌طور تصادفی به سه گروه ۷ تایی تقسیم شدند. گروه شاهد که آب آشامیدنی معمولی روزانه دریافت کردند، گروه شم که روزانه میزان ۲۰ میلی‌لیتر آب را به‌عنوان حلال سنجد به‌صورت خوراکی دریافت کرد و گروه تجربی که عصاره آبی سنجد را به مقدار 500 mg/kg به‌صورت محلول در آب از روز صفر بارداری تا روز ۲۰ بارداری به‌صورت خوراکی دریافت نمودند (۱۲، ۱۳). موش‌های باردار در پایان روز ۲۰ بارداری به‌وسیله استنشاق کلروفورم با دوز بالا کشته شدند. سپس جنین‌ها را از داخل شاخ‌های رحمی و کیسه آمنیون جدا کرده، وزن جنین‌ها و جفت‌ها و طول سری-دمی آن‌ها اندازه‌گیری و ثبت شد. سپس جنین‌ها و جفت‌ها از نظر ناهنجاری‌های مورفولوژی به‌وسیله لوپ مورد بررسی قرار گرفتند. در انتها جنین‌ها به‌منظور تثبیت در داخل ظرف محتوی فرمالین ۱۰ درصد قرار گرفتند. تعداد ۵ جنین از میان جنین‌های هر موش باردار به‌صورت تصادفی انتخاب، پس از گذراندن مراحل پردازش بافتی و تهیه برش‌هایی ساجیتال با ضخامت ۵ میکرون از هر دونیمه جنین به تعداد ۱۰ لام بافاصله ۲۰ مقطع تهیه و تحت رنگ‌آمیزی هماتوکسیلین-ائوزین (H&E) قرار گرفتند. مقاطع بافتی به‌وسیله میکروسکوپ نوری با بزرگنمایی‌های ۴۰، ۴۰۰ و ۱۰۰۰ مطالعه و توسط نرم‌افزار موتیک ضخامت و تعداد سلول‌های لایه‌های شعاعی، اورینس، مولکولی و بطنی هیپوکامپ مورد بررسی قرار گرفتند.

کورتکس لوب گیجگاهی است که به سمت پایین مغز و سپس به سمت سطح زیرین بطن‌های طرفی امتداد می‌یابد. هیپوکامپ مشخصاً به دو بخش اصلی، یک بخش ابتدایی با سلول‌های بزرگ و یک بخش انتهایی با سلول‌های کوچک‌تر تقسیم می‌شود رامون کاخال این دو قسمت را به ترتیب regio inferior و regio superior نامیده بود (۱۰، ۱۱). امروزه هیپوکامپ بر اساس دانسیته، سایز و انشعابات آکسون و دندریت‌های سلول‌های هرمی به نواحی CA1، CA2، CA3 و CA4 تقسیم می‌شود. نقش هیپوکامپ نگهداری حافظه، تثبیت و طبقه‌بندی خاطرات، تبدیل حافظه کوتاه‌مدت به بلندمدت و یادگیری است. همچنین مرکز ترس و اضطراب و پاداش و تنبیه است. با توجه به احتمال استفاده میوه سنجد در زنان باردار و عدم بررسی اثرات این محصول بر رشد و نمو جنین و تکامل هیستولوژیک هیپوکامپ به نظر می‌رسد که بررسی تأثیر سنجد در دوران بارداری بر روی هیپوکامپ به‌عنوان یکی از بخش‌های اصلی مغز برای ارتقا سطح سلامت مادر و جنین ضروری است.

مواد و روش‌ها

۱. روش تهیه و محاسبه میزان دوز محلول سنجد

برای تهیه عصاره آبی، ۱۰۰ گرم میوه سنجد (*Elaeagnus angustifolia*) جمع‌آوری شده از حوالی شهرستان کاشان را به همراه پوست، گوشت و هسته در آزمایشگاه دانشکده فارماکولوژی دانشگاه شهید بهشتی تهران آسیاب کرده، در ۱ لیتر آب جوش آمده داخل بشر ریخته و به مدت ۲ ساعت در محیط آزمایشگاه قرار گرفت. سپس محتویات داخل بشر را با قیف و کاغذ صافی صاف نموده، محلول صاف شده را در دستگاه بن ماری گذاشته و بدین ترتیب عصاره آماده گردید.

دوز انتخاب شده در این تحقیق ۵۰۰ میلی‌گرم بر کیلوگرم برای گروه تجربی به‌صورت خوراکی است و گروه کنترل دست‌نخورده باقی ماند. ابتدا میزان آب مصرفی حیوان در ۲۴ ساعت اندازه‌گیری شد. به‌صورت میانگین میزان آب مصرفی هر حیوان با وزن ۴۰ گرم، ۶ میلی‌لیتر در ۲۴ ساعت بود (۱۲). در نتیجه به ازای یک حیوان ۴۰ گرمی روزانه باید ۲۰ میلی‌گرم عصاره مصرف شود.

۲. حیوانات و مطالعات هیستومورفومتری

تعداد ۲۱ سر موش کوچک آزمایشگاهی ماده بالغ نژاد Balb/C در محدوده سنی ۱۴-۱۲ هفته با محدوده وزنی 27 ± 33 گرم از بخش حیوانات دانشگاه بقیه‌الله تهیه شد. موش‌ها در یک محیط

۳. آنالیز آماری

داده‌های به‌دست‌آمده به روش آماری آنالیز واریانس یک‌طرفه (ANOVA) و آزمون توکی (Tukey) در نرم‌افزار SPSS 22 مورد بررسی قرار گرفتند. اطلاعات به‌صورت میانگین \pm خطای انحراف معیار میانگین (Mean \pm SEM) ارائه شد و تفاوت میانگین‌ها در سطح $p < 0.05$ معنی‌دار در نظر گرفته شد.

نتایج

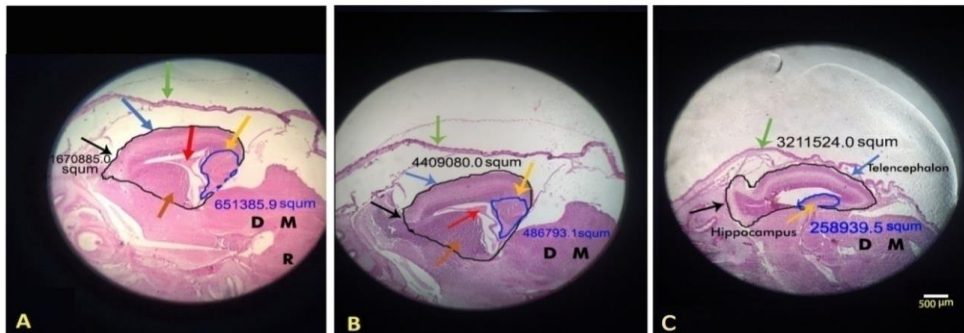
در طی انجام آزمایش‌ها، بررسی ظاهری نشان داد که جنین‌ها در گروه‌های شاهد و شم و تجربی کاملاً سالم بوده و فاقد هرگونه ناهنجاری مورفولوژیکی می‌باشند. میانگین وزن و CRL جنین‌ها در گروه تجربی نسبت به گروه‌های شاهد و شم افزایش داشت که این افزایش از نظر آماری در گروه تجربی در سطح $p < 0.05$ معنادار بود (جدول ۱).

گروه‌های شاهد و شم نشان داد. درحالی‌که مساحت ناحیه هیپوکامپ کاهش معنادار نداشت ($p < 0.05$) (شکل ۱). میانگین ضخامت لایه بطنی CA1 در گروه تجربی نسبت به گروه شاهد و شم افزایش معناداری داشت؛ اما میانگین سایر لایه‌های CA1 شامل اورینس، شعاعی و مولکولی نسبت به گروه‌های شاهد و شم کاهش داشت که این کاهش معنادار نبود (نمودار ۱). میانگین ضخامت لایه بطنی CA2 در گروه تجربی نسبت به گروه شاهد و شم افزایش داشت که این افزایش از نظر آماری معنادار بود. همچنین میانگین ضخامت لایه مولکولی CA2 در گروه تجربی نسبت به گروه شاهد و شم کاهش معناداری داشت اما ضخامت لایه‌های اورینس و شعاعی CA2 در گروه تجربی نسبت به گروه‌های شاهد و شم تغییر معناداری نداشت. در CA3 میانگین ضخامت شعاعی در گروه تجربی نسبت

جدول ۱- اثر عصاره سنجد بر میانگین وزن و طول سری-دمی جنین‌های ۲۰ روزه موش در گروه‌های شاهد، شم و تجربی.

گروه پارامتر	شاهد	شم	تجربی
وزن جنین (گرم)	۱/۱۵ \pm ۰/۰۳	۱/۱۶ \pm ۰/۰۳	*۱/۳۹ \pm ۰/۱۱۸
طول سری-دمی (میلی‌متر)	۱۹/۹۷ \pm ۰/۲۸	۱۹/۹۷ \pm ۰/۲۸	*۲۲/۰۲ \pm ۰/۴۷

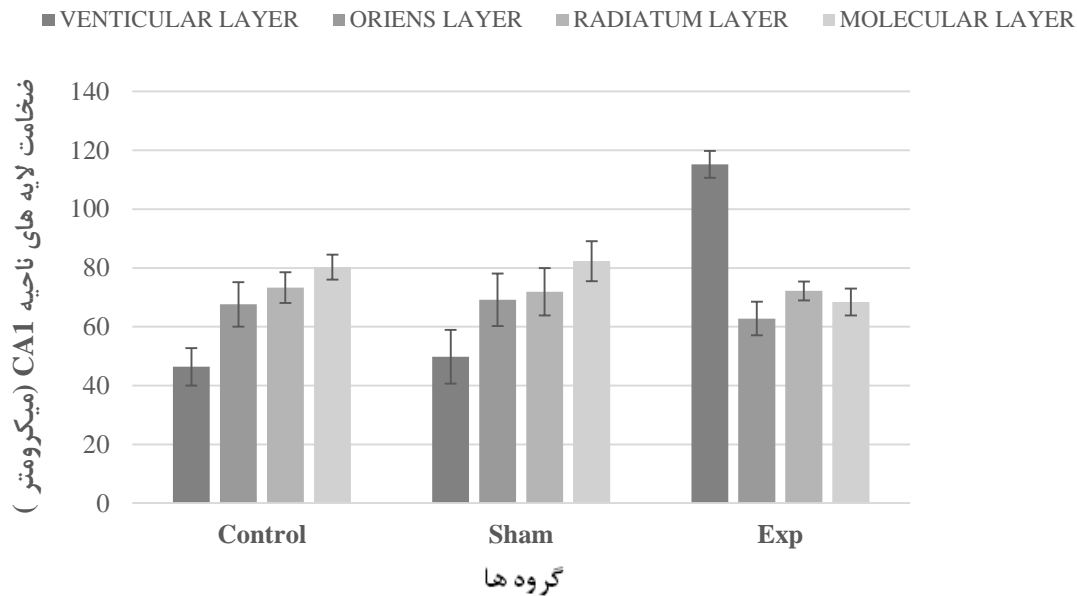
علامت * نشان‌دهنده افزایش معنادار گروه تجربی نسبت به گروه‌های شاهد و شم است $P < 0.05$



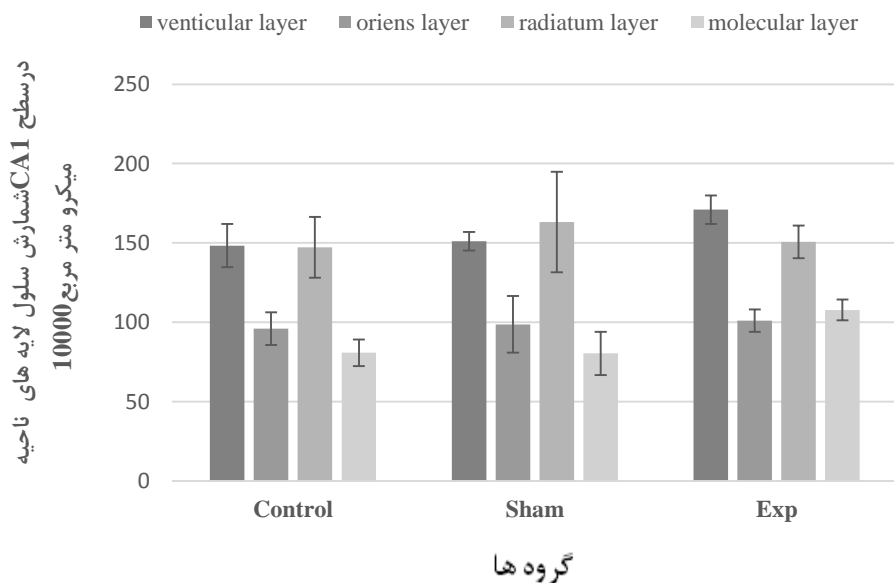
شکل ۱- میکروگراف مقطع ساجیتال مغز جنین ۲۰ روزه در گروه‌های شاهد و شم و تجربی با بزرگنمایی ۴۰ برابر و رنگ‌آمیزی شده با روش H&E. در شکل فوق فلش آبی: تالانسفال، قهوه‌ای: اجسام مخطط، قرمز: شبکه کورویید (در بطن طرفی)، فلش سیاه: پیاز بویایی، نارنجی: هیپوکامپ و فلش سبز پوست و کاسه سر را نشان می‌دهد (دیانسفال = D و مزانسفال = M و رومانسفال = R). (A= گروه کنترل، B= گروه شم، C= گروه تجربی).

به گروه شاهد و شم کاهش معناداری داشت اما میانگین ضخامت سایر لایه‌های CA3 در گروه تجربی نسبت به گروه شاهد و شم تغییر معناداری را نشان نداد. همان‌طور که در نمودار ۲ مشاهده می‌شود میانگین تعداد سلول‌ها در لایه بطنی CA1 هیپوکامپ در سطحی برابر ۱۰۰۰۰

اثر عصاره آبی میوه سنجد بر تغییرات هیستومورفومتریک بافت هیپوکامپ مغز به این صورت بود که در جنین‌های گروه‌های شاهد و شم هیچ‌گونه تغییرات هیستومورفومتریک در هیپوکامپ یافت نشد؛ اما در گروه تجربی میانگین مساحت ناحیه تالانسفال برحسب میکرومتر مربع کاهش معناداری را در مقایسه با



نمودار ۱- میانگین ضخامت لایه های CA1 را برحسب میکرومتر در جنین های ۲۰ روزه موش در گروه های شاهد، شم و تجربی نشان می دهد. علامت * نشان دهنده وجود اختلاف معنادار بین گروه تجربی با گروه های شم و شاهد است ($p=0/019$).



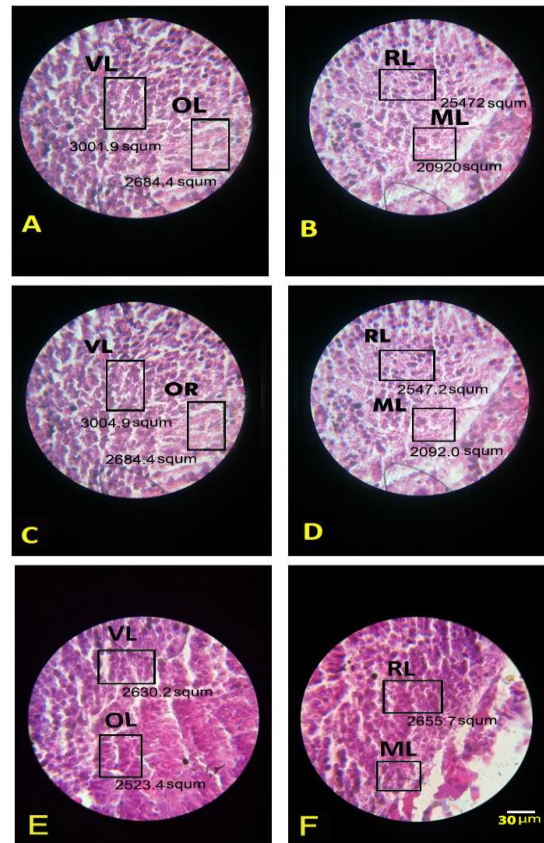
نمودار ۲- میانگین تعداد سلول ها را در لایه های CA1 هیپوکامپ جنین های ۲۰ روزه موش در گروه های شاهد، شم و تجربی در سطحی برابر ۱۰۰۰۰ میکرومتر مربع نشان می دهد. علامت * نشان دهنده وجود اختلاف معنادار بین گروه تجربی با گروه های شم و شاهد است ($p=0/027$).

بحث

برخی از گیاهان دارویی هم اکنون به علت داشتن فعالیت های آنتی باکتریال، ضدالتهابی و آنتی اکسیدانی مصرف زیادی در طب دارند (۱۴). مطالعات جدید نشان می دهند که گیاهان دارویی می توانند روی همه ارگان ها و سیستم های بدن از جمله سیستم

میکرو متر مربع افزایش معناداری را از نظر آماری نشان می دهد و در سایر لایه های CA1 تغییر معناداری را نشان نمی دهد ($p<0.05$)؛ اما میانگین تعداد سلول ها در لایه های مختلف نواحی CA3، CA2، هیپوکامپ در سطحی برابر ۱۰۰۰۰ میکرو متر مربع تغییر معناداری را از نظر آماری نشان نمی دهد (شکل ۲).

به دست آمده در تحقیق حاضر هم راستا است (۱۷). در مطالعه حاضر میانگین مساحت ناحیه تالانسفال، ضخامت لایه مولکولی CA2 و ضخامت لایه شعاعی CA3 گروه تجربی کاهش معناداری را در مقایسه با گروه شاهد و شم نشان داد اما میانگین ضخامت لایه بطنی CA1 و ضخامت لایه بطنی CA2 گروه تجربی نسبت به گروه شاهد و شم افزایش معناداری داشت. در تحقیقی که توسط حیدری و همکاران (۲۰۱۶) انجام شد نتایج نشان داد که در ناحیه DG هیپوکامپ موش‌های تیمار شده با لورازپام؛ تعدادی از آستروسیت‌ها آسیب دیدند و نکروز در آن‌ها به صورت متراکم شدن هسته‌ها مشاهده گردید. همچنین در موش‌های تیمار شده با عصاره بادرنجبویه (دوز ۱۰ میلی‌گرم بر کیلوگرم) هیچ نوع آسیبی در نورون‌ها و سلول‌های پشتیبان مشاهده نشد، در حالی که در موش‌های تیمار شده با عصاره بادرنجبویه (دوز ۱۰۰ میلی‌گرم بر کیلوگرم) نکروزه شدن سلول‌های پشتیبان به طور چشمگیری افزایش یافت (۱۸). عصاره آبی سنجد همانند عصاره آبی گیاه بادرنجبویه، فعالیت‌های آنتی‌اکسیدانی خوبی را نشان می‌دهد و به عنوان یک عامل احیاکننده پر قدرت شناخته شده است. عصاره این گیاه دارای اثر حفاظتی در برابر استرس اکسیداتیو ایجاد شده به وسیله عوامل اکسیدانی است که از طریق فرآیندهای مختلف منجر به پراکسیداسیون لیپید می‌شوند (۱۹). بافت‌های مغز حاوی مقادیر زیادی اسیدهای چرب غیراشباع بوده که در مقابل حملات رادیکال‌های آزاد، آسیب‌پذیری خاصی دارند (۲۰). در بسیاری از گیاهان دارویی، غلظت مورد استفاده می‌تواند نقش مهمی در ایجاد اثرات آن داشته باشد. در ترکیبات سنجد، فلاونوئیدها از جمله مواد آنتی‌اکسیدانی هستند که باعث کاهش آزادسازی ROS می‌شوند (۷۹). همچنین فلاونوئیدها در غلظت پایین به عنوان یک آنتی‌اکسیدان قوی عمل می‌کنند بدین طریق که دوز پایین فلاونوئیدها سبب افزایش عملکرد آنتی‌اکسیدان‌های درون‌زا می‌شود، در حالی که دوز بالای فلاونوئیدها سبب مهار عملکرد آنتی‌اکسیدان‌های درون‌زا از طریق افزایش رادیکال‌های آزاد شده و بدین وسیله باعث مرگ سلولی می‌شود (۲۱). بر طبق یافته‌های رضایی و همکاران (۱۳۸۰)، ازدیاد ویتامین A یک ترانژن قوی است که سبب ایجاد ناهنجاری‌هایی در تکوین اندام‌ها به ویژه تکامل سیستم عصبی مرکزی می‌شود (۲۲). در پژوهش یغمایی و همکاران (۱۳۸۹) نشان داده شد که عصاره دانه گیاه خار مریم ماده‌ای آنتی‌اکسیدان و استروژنیک است و باعث افزایش حافظه و



شکل ۲- شمارش سلولی در لایه‌های مختلف هیپوکامپ جنین ۲۰ روزه با بزرگنمایی ۱۰۰۰ برابر و رنگ‌آمیزی شده با روش H&E در گروه‌های شاهد، شم و تجربی. (A, B= Control C, D=Sham E, F= Experimental) (VL= Ventricular Layer, OL= Oriens Layer, RL= Radiatum Layer, ML= Molecular Layer)

تولید مثل اثر بگذارند (۱۵). نتایج مطالعه حاضر در مورد وزن و CRL جنین‌ها نشان داد که وزن و CRL جنین‌های گروه تجربی در مقایسه با گروه‌های شم و شاهد افزایش معناداری یافته است. در تجربه‌ای که توسط یاماگوچی و همکاران (۲۰۰۷) صورت گرفت نشان داده شد که فلاونوئیدها باعث افزایش ترکیبات کلسیمی در بافت دیافیز در سیستم کشت ران موش صحرائی می‌گردند (۱۶). در نتیجه با توجه به این که سنجد حاوی فلاونوئید است به نظر می‌رسد که افزایش CRL جنین، به دنبال افزایش ترکیبات کلسیمی که با حضور فلاونوئید جذب بالاتری در بدن خواهند داشت است. در همین راستا می‌توان به تحقیق انجام شده توسط طلایی خوزانی و همکاران (۲۰۱۱) اشاره کرد که در موش‌های باردار دریافت ۵۰ mg/kg عصاره سنجد، به طور قابل توجهی باعث افزایش طول استخوان ران شد اما حجم استخوان و غضروف را کاهش داد؛ که این نتیجه با نتایج

نتیجه گیری

تجویز عصاره آبی میوه سنجد به موش‌های باردار می‌تواند سبب ایجاد تغییراتی در رشد و نمو جنین شده و موجب تغییرات هیستومورفومتریک در تکوین هیپوکامپ جنین موش می‌شود.

تشکر و قدردانی

این مقاله حاصل انجام پژوهش و تحقیق در مرکز تحقیقات علوم اعصاب دانشگاه علوم پزشکی بقیه‌الله (عج) بوده است که بدین‌وسیله از جناب آقای دکتر صحرایی مدیریت این مرکز کمال تشکر و قدردانی به عمل می‌آید. کد پایان نامه مربوط به این مقاله ۱۳۴۳/۹۶ می‌باشد.

تعارض منافع

نویسندگان هیچ‌گونه تعارض منافی را اعلام نکرده‌اند.

یادگیری می‌شود و در سطح بافتی نیز میانگین سلول‌های پیرامیدال در ناحیه شاخ آمون و سلول‌های گرانوله در ناحیه شکنج دندان‌های هیپوکامپ را افزایش می‌دهد (۲۳). در تحقیق حاضر نیز میانگین تعداد سلول‌ها در لایه بطنی CA1 گروه تجربی افزایش معناداری را نسبت به گروه‌های شم و شاهد نشان داد که با نتایج تحقیقات فوق همخوانی دارد با توجه به اینکه عصاره آبی سنجد همانند عصاره دانه گیاه خار مریم سرشار از ترکیبات پلی فنولی، فلاونوئیدها و ویتامین‌های C و K است به نظر می‌رسد افزایش میانگین تعداد سلول‌ها ناشی وجود این ترکیبات باشد. از آنجایی که در این زمینه مطالعات مختصری صورت گرفته کشف مکانیسم دقیق آن نیازمند مطالعات بیشتری در این زمینه است.

References

1. Emami A, Shams M, Nekouie N. Herbal therapy, the treatment of disease through herbal medicine. Tehran: Tanin. 2002.
2. Rojhan M. The health and treatment of disease with herbal therapeutics. Tehran: Tanin; 1999.
3. Gh A. Herbal medicine, the Iranian folkloric drugs. Tehran: Ministry of Health; 2001.
4. Hosseinzadeh H, Rahimi R. Anti-inflammatory effects of *Elaeagnus angustifolia* L. fruits in mice and rats. *Iran J Med Sci.* 1999;24(3-4):143-47.
5. Goncharova N, Rashkes YV, Isamukhamedov AS, Glushenkova A. Oxygenated fatty acids of the seeds of *Elaeagnus angustifolia*. *Chemistry of Natural Compounds.* 1994;30(6):661-5.
6. Muthiah N, Viswanathan S, Thirugnanasambantham P, Reddy M. Anti-Inflammatory Activity of Flavone and its Methoxy Derivatives-A Structure Activity Study. *Indian Journal of Pharmaceutical Sciences.* 1993;55:180-.
7. Mehrabani Natanzi M, Pasalar P, Kamalinejad M, Dehpour AR, Tavangar SM, Sharifi R, et al. Effect of aqueous extract of *Elaeagnus angustifolia* fruit on experimental cutaneous wound healing in rats. *Acta Med Iran.* 2012;50(9):589-96.
8. Beigom Taheri J, Anbari F, Maleki Z, Boostani S, Zarghi A, Pouralibaba F. Efficacy of *Elaeagnus angustifolia* Topical Gel in the Treatment of Symptomatic Oral Lichen Planus. *J Dent Res Dent Clin Dent Prospects.* 2010;4(1):29-32.
9. Ramezani M, Hosseinzadeh H, Daneshmand N. Antinociceptive effect of *Elaeagnus angustifolia* fruit seeds in mice. *Fitoterapia.* 2001;72(3):255-62.
10. El Falougy H, Kubikova E, Benuska J. The microscopical structure of the hippocampus in the rat. *Bratisl Lek Listy.* 2008;109(3):106-10.
11. Pyeon HJ, Lee YI. Differential expression levels of synaptophysin through developmental stages in hippocampal region of mouse brain. *Anat Cell Biol.* 2012;45(2):97-102.
12. ARUM J, AZARNIA M, KAKA GR, SADRAEI S, KAMALINEJAD M. DELAYED LENS DEVELOPMENT INDUCED IN BALB/C MOUSE EMBRYO BY ELAEAGNUS ANGUSTIFOLIA AQUEOUS EXTRACT. 2015.
13. Azarnia M, Sadraei SH, Najd F, Kaka G, Kamalinejad M. A Survey on the Effects of *Elaeagnus Angustifolia* Extract on Liver Tissue of Mouse Embryo. *Journal of Sabzevar University of Medical Sciences.* 1970;21(6):985-92.
14. Zhao L, Zhang SL, Tao JY, Jin F, Pang R, Guo YJ, et al. Anti-inflammatory mechanism of a folk herbal medicine, *Duchesnea indica* (Andr) Focke at RAW264.7 cell line. *Immunol Invest.* 2008;37(4):339-57.



15. Zhu X, Proctor M, Bensoussan A, Wu E, Smith CA. Chinese herbal medicine for primary dysmenorrhoea. *Cochrane Database Syst Rev.* 2008(2):CD005288.
16. Yamaguchi M, Hamamoto R, Uchiyama S, Ishiyama K. Effects of flavonoid on calcium content in femoral tissue culture and parathyroid hormone-stimulated osteoclastogenesis in bone marrow culture in vitro. *Mol Cell Biochem.* 2007;303(1-2):83-8.
17. Talaei-Khozani T, Vojdani Z, Dehghani F, Heidari E, Kharazinejad E, Panjehshahin MR. Toxic effects of *Elaeagnus angustifolia* fruit extract on chondrogenesis and osteogenesis in mouse limb buds. *Tokai J Exp Clin Med.* 2011;36(3):63-70.
18. Heydarifar S, Ilkhanipour M, Farokhi F, Mohammadzadeh M. The Effect of Lorazepam and Aqueous Extract of *Melissa officinalis* on Histological Changes in the Hippocampus and Spatial Memory in Male Rats. *Qom Univ Med Sci J.* 2016;10(4):10-21.
19. Pereira RP, Fachinetto R, de Souza Prestes A, Puntel RL, da Silva GNS, Heinzmann BM, et al. Antioxidant effects of different extracts from *Melissa officinalis*, *Matricaria recutita* and *Cymbopogon citratus*. *Neurochemical research.* 2009;34(5):973-83.
20. Gutteridge JM. Lipid peroxidation and antioxidants as biomarkers of tissue damage. *Clin Chem.* 1995;41(12 Pt 2):1819-28.
21. Watjen W, Michels G, Steffan B, Niering P, Chovolou Y, Kampkotter A, et al. Low concentrations of flavonoids are protective in rat H4IIE cells whereas high concentrations cause DNA damage and apoptosis. *J Nutr.* 2005;135(3):525-31.
22. Rezaee N, Hashemi MB, Khalilian AR, Moghaddam A. Teratogenic Effect of Excess Vitamin A on the limb development in mouse embryo. *Journal of Mazandaran University of Medical Sciences.* 2001;11(31):16-25.
23. Yaghmaei P, Parivar K, Darab M, Oryan S, Abbasi E. The effect of silimarin on learning and histological changes of hippocampal regions in male offsprings of rat. *The Journal of Qazvin University of Medical Sciences.* 2010;14(3):24-30.



Original Article

The Effects of *Elaeagnus Angustifolia* Fruit Aqueous Extract on Histomorphometric Changes of Hippocampus in Balb/c Mouse Embryo

Mirzaei N¹, Kaka Gh^{2*}, Azarnia M³

1. Department of Animal Biology, Faculty of Biological Sciences, Islamic Azad University, North Tehran Branch, Tehran, Iran
2. Neuroscience Research Center, Baqiyatallah University of Medical Sciences, Tehran, Iran
3. Department of Animal biology, Faculty of biological Sciences, Kharazmi University, Tehran, Iran

Received: 24 Jul 2017

Accepted: 24 Dec 2017

Abstract

Background & Objective: This study investigated the effect of aqueous extract of *Elaeagnus angustifolia* on histomorphometric changes of the hippocampus of mouse fetuses.

Material & Methods: Twenty-one pregnant mice were randomly divided into three groups. The control group received sufficient amount of drinking water, the sham group received 20 ml of water (solvent of *Elaeagnus angustifolia*) daily and the experimental group received aqueous *Elaeagnus angustifolia* extract at dose of 500 mg / kg daily from 0 to 20 days of gestation. Pregnant mice were killed on the 20th day of pregnancy and the fetuses were removed and examined for external congenital malformations. Fetal body weights and crown-rump lengths (CRL) were measured. The fetuses were fixed and processed. Then 5 μ sections were prepared and stained with hematoxylin-eosin. Finally, the thickness and cell number of radial, stratum oriens, molecular and ventricular hippocampus were evaluated using light microscopy and Motic software.

Results: Mean fetal weight and CRL of fetuses and mean thickness of ventricular layer in CA1 and CA2 significantly increased in experimental group compared to control and sham groups. The mean thickness of radiatum layer of CA3 significantly decreased in experimental group compared to control and sham groups. Additionally, mean number of cells in ventricular layer of CA1 significantly increased in experimental group compared to control and sham groups.

Conclusion: Administration of aqueous extract of *Elaeagnus angustifolia* to pregnant mice can cause changes in fetal development and cause some changes in the hippocampal formation CA1 and CA3 neuronal layer in the mouse embryo.

Keywords: Fetus, *Elaeagnus angustifolia*, Hippocampus, Mice

*Corresponding Author: Gholamreza Kaka, Neuroscience Research Center, Baqiyatallah University of Medical Sciences, Tehran, Iran
Email: gh_kaka@yahoo.com
<https://orcid.org/0000-0001-8878-3481>