

## مقاله پژوهشی

## اثر رتینوئیک اسید بر تکوین بیضه‌ای موش کوچک آزمایشگاهی نژاد NMRI

مهری آزاد بخت<sup>۱</sup>، مینا رضانی<sup>۲\*</sup>، سهیلا ابراهیمی<sup>۳</sup>، هانیه مرادی<sup>۳</sup>

۱- گروه زیست‌شناسی، دانشگاه رازی، کرمانشاه، ایران

۲- گروه زیست‌شناسی، واحد تهران مرکز، دانشگاه آزاد اسلامی، تهران، ایران

۳- گروه زیست‌شناسی، دانشگاه پیام نور ایران، ایران

تاریخ پذیرش مقاله: ۱۳۹۵/۰۸/۱۵

تاریخ دریافت مقاله: ۱۳۹۵/۰۴/۰۵

## چکیده

**زمینه و هدف:** رتینوئیدها، مولکول‌های مهمی هستند که فرآیندهای اساسی نمو را در تمام مهره‌داران تنظیم می‌کنند. هدف مطالعه حاضر، بررسی اثر رتینوئیک اسید بر فرآیند نمو بیضه است.

**مواد و روش‌ها:** یک گروه از موش‌های تازه به دنیا آمده نژاد NMRI تحت تزریق داخل صفاقی رتینوئیک اسید به میزان ۲۵ mg/Kg.b.w قرار گرفتند و گروه دیگر بدون تزریق بودند. پس از ۲۱ روز حیوانات نر جدا و در ۶۰ روزگی کشته شدند و بیضه‌ها از بدن آن‌ها خارج گردید. از هر گروه، هفت سر موش از لحاظ ویژگی ظاهری بیضه مورد مشاهده قرار گرفتند. در بررسی میکروسکوپ نوری، شمارش سلولی اپی تلیوم لوله‌های منی ساز انجام شد و قطر لوله‌های منی ساز اندازه‌گیری شد و با آزمون آماری T-test بین گروه‌های کنترل و آزمایش مقایسه صورت گرفت.

**نتایج:** وزن بیضه در مقایسه با گروه کنترل تغییر معنی‌داری نداشت. در اپی تلیوم زایای بیضه، ضخامت اپی تلیوم و تعداد سلول‌های اسپرماتوگونی، اسپرماتیدهای گرد و طویل شده در گروه آزمایش نسبت به گروه کنترل کاهش معنی‌داری نشان داد ( $P < 0.05$ ).

**نتیجه‌گیری:** به‌کارگیری رتینوئیک اسید پس از تولد، بر نمو بیضه و اپی تلیوم لوله‌های منی ساز آن، مؤثر است. حتی دوز ناچیز آن بر تقسیمات سلولی اپی تلیوم منی ساز اثر مخربی دارد به‌طوری‌که تعداد سلول‌های زایا تحت تأثیر آن کاهش می‌یابد؛ لذا در استفاده از ویتامین A و مشتقات سنتتیک آن مانند رتینوئیک اسید برای مادران باردار و شیرده باید احتیاط لازم صورت گیرد.

**کلمات کلیدی:** رتینوئیک اسید، رشد و نمو، بیضه، موش

## مقدمه

بیان ژن‌ها را در سطح رونویسی تغییر می‌دهد و بدین ترتیب نقش حیاتی خود را در نمو مهره‌داران و سیستم تولیدمثلی آن‌ها ایفا می‌کند (۵). دو نوع رسپتور هسته‌ای رتینوئیک اسید شناسایی شده‌اند شامل: RAR (Retinoic acid receptors) و RXR (Retinoid X Receptors) که بیان ژن‌های این رسپتورها در سیستم تولیدمثلی مشاهده شده است (۶).

رتینوئیدها یعنی رتینول و مشتقات سنتزی و طبیعی آن، تنظیم‌کننده‌های بالقوه‌ی نمو بیضه هستند و عمدتاً در زندگی جنینی، به‌صورت منفی و در دوره نوزادی با اثر مثبت عمل می‌کنند (۷). به‌عنوان مثال رتینوئیک اسید ترانس از نمو گناد اولیه‌ی نر رت ممانعت می‌کند که این عمل را با بلوکه کردن

رتینوئیک اسید، متابولیت طبیعی ویتامین A یا رتینول محسوب می‌شود و در دو فرم ایزومری سیس و ترانس وجود دارد. ویتامین A (رتینول) و مشتقات متابولیک آن، در فرآیندهای فیزیولوژیکی مهمی مانند نمو جنینی، تکثیر و تمایز سلولی، بینایی و تولیدمثل نقش دارند (۱ و ۲). در مجرای تناسلی فرد نر بالغ، وجود ویتامین A یا رتینول برای حفظ حالت طبیعی و تمایزیافته دستگاه تولیدمثلی (مجاری تناسلی، پروستات و سمینال وزیکول) ضروری است (۳ و ۴). این مولکول مهم از طریق رسپتورهای هسته‌ای خود عمل کرده و

\*نویسنده مسئول: مینا رضانی، گروه زیست‌شناسی، واحد تهران مرکز، دانشگاه آزاد اسلامی، تهران، ایران  
Email: m.ramezani@iauctb.ac.ir

استاندارد نگهداری شدند. سپس حیوانات وزن و تشریح شدند. در زیر میکروسکوپ تشریح، بیضه‌ها از سایر بخش‌ها جدا شده و از نظر ظاهری مورد بررسی قرار گرفتند سپس وزن شده و در فیکساتیو (محلول فرمالین ۱۰٪) قرار گرفتند. در کلیه مراحل تحقیق، اصول اخلاقی کار با حیوانات آزمایشگاهی رعایت گردید.

نمونه‌ها به مدت چهار روز در فیکساتیو فرمالین ۱۰٪ قرار داده شدند. در این مدت یک الی دو بار محلول تعویض شد تا بافت کاملاً تثبیت شود. پس از تهیه قالب‌های پارافینی، برش‌هایی به ضخامت ۵ میکرون از بافت تهیه و پس از رنگ آمیزی به روش هماتوکسیلین-ئوزین، مقاطع بافتی برای مطالعه با میکروسکوپ نوری آماده شد. ۱۰ لام از هر نمونه و در هر لام ۱۰ مقطع در سطوح مختلف بافتی و در هر مقطع حدود ۱۵ لوله منی ساز گرد یا نزدیک به گرد بررسی شد و پارامترهای زیر مدنظر قرار گرفت: قطر لوله‌ها و قطر لومن آن، ضخامت و مساحت اپی تلیوم هر لوله و شمارش اسپرماتوگونیا، اسپرماتوسیت‌های اولیه، اسپرماتیدهای گرد و اسپرماتیدهای طویل و سلول‌های سرتولی در هر لوله.

شمارش انواع سلول‌ها برحسب تعداد سلول سرتولی (با توجه به یکسان بودن تعداد آن‌ها در تمام گروه‌ها) در هر مقطع لوله محاسبه گردید. با توجه به درصد سلول‌های هر مرحله و نوع سلول‌های حاضر در هر مرحله نوع مرحله‌ی سیکل اپی تلیومی هر مقطع تعیین شد (۱۴ و ۱۵).

مطالعات در نمونه‌های طبیعی نشان داده، فاز A یعنی مراحل I، II و III شامل بیشترین تعداد نسبی اسپرماتید گرد در لوله‌های منی ساز نسبت به سلول‌های اسپرماتید طویل شده و پس از آن نسبت به تعداد اسپرماتوسیت‌های اولیه است. در فاز B شامل مراحل IV-V-VI-VII نیز درصد نسبتاً زیادی از سلول‌های لوله‌های منی ساز را سلول‌های اسپرماتید گرد تشکیل می‌دهند، اما تعداد اسپرماتیدهای طویل شده و تعداد اسپرماتوسیت‌های اولیه تقریباً با هم تفاوتی ندارند. ضمناً تعداد سلول‌های اسپرماتوگونیا نسبت به فازهای دیگر بیشتر است. در فاز C که شامل مراحل VIII-IX است، تعداد سلول‌های اسپرماتید گرد و اسپرماتوسیت‌های اولیه تقریباً به یکدیگر نزدیک‌تر است و کاهش اسپرماتیدهای طویل شده به خصوص در مرحله IX مشخص است. در فاز D شامل مراحل X-XI-XII برعکس فازهای قبل تعداد سلول‌های اسپرماتوسیت اولیه به‌طور قابل توجهی بسیار بیشتر از

مهاجرت سلول‌های مزونفریک و کاهش تعداد گونوسیت‌ها انجام می‌دهد (۸). با بررسی بیان رسپتورهای RA در کشت‌های اندام بیضه مشخص شد که ال-ترانس-رتینوئیک اسید از تشکیل طناب منی ساز جلوگیری می‌کند. البته رتینول و RA در زمان تولد مستقیماً رشد بیضه را مهار نمی‌کنند بلکه از عملکرد محرک‌های رشد جلوگیری می‌نمایند. در این زمان رتینوئیدها بر رشد بیضه اثر مهاری دارند (۹).

کمبود رتینول یا ویتامین A در رت‌های جوان، سبب توقف اسپرماتوژنز و ناپدید شدن اپی تلیوم زاینده می‌شود (۱۰ و ۱۱). علاوه بر تأثیر کمبود ویتامین A در رژیم غذایی، به کار بردن دوز بالای این ویتامین بر ساختار بیضه بالغ نیز مورد بررسی قرار گرفته است (۱۲).

در مطالعه‌ای که اثر رتینوئیک اسید بر سلول‌های اصلی اپی تلیوم سمینال وزیکول موش بالغ بررسی گردید، افزایش فعالیت ترشحی سلول‌های پوششی و افزایش وزن این اندام گزارش شد (۱۳).

علی‌رغم نقش مهم رتینوئیدها در باروری و تولیدمثل، اما تاکنون اثر رتینوئیک اسید برون‌زا بر بلوغ ساختاری و عملی بیضه و فرآیند اسپرم زایی آن با وجود اهمیت زیاد، کمتر مشخص شده است. در تحقیق حاضر با توجه به اینکه رتینوئیک اسید به شکل برون‌زا و در بدو تولد به نوزاد تزریق می‌شود، قادر خواهیم بود اثرات محتمل آینده این ماده را در مراحل نمو بیضه در دوران پس از تولد موجود زنده، شناسایی کنیم و به درک بیشتری از عملکرد این ماده بر نمو ساختاری و عملکردی اندام بیضه در دوران پس از تولد نائل آییم.

## مواد و روش‌ها

در این مطالعه تجربی، تعدادی از نوزادان تازه به دنیا آمده موش کوچک آزمایشگاهی از نژاد NMRI یک‌بار و بدون در نظر گرفتن جنسیت آن‌ها در روز تولد (روز صفر) رتینوئیک اسید all-trans به میزان ۲۵ mg/Kg.b.w به روش داخل صفاقی دریافت کردند و تعدادی از نوزادان نیز به‌عنوان گروه کنترل بدون تزریق بودند. هر گروه از نوزادان به همراه مادر خود برای طی دوران شیرخوارگی در قفس جداگانه‌ای نگهداری شدند. پس از پایان دوران شیرخوارگی یعنی ۲۱ روزگی، ۷ سر موش نر از گروه تجربی و ۷ سر در گروه کنترل جدا شده و برای ادامه رشد و رسیدن به مرحله بلوغ تا ۶۰ روزگی در شرایط

کنترل ندارد ولی قطر لومن گروه تجربی در دو فاز B و C به‌طور معنی‌داری افزایش و در فاز D کاهش را نشان می‌دهد (نمودار ۱).

نتایج شمارش سلولی مشخص می‌کند که تعداد اسپرماتوگونیا در فاز A تا C در گروه تجربی کاهش معنی‌داری نسبت به گروه کنترل دارد. تعداد اسپرماتوسیت‌های اولیه در دو فاز A و B کمتر از فازهای C و D است که تقریباً همین روند در گروه تجربی نیز حفظ شده است. تعداد اسپرماتوسیت‌های گرد در تمامی فازها و تعداد اسپرماتوسیت‌های طویل در دو فاز اول سیکل اپی تلیومی گروه تجربی کاهش معنی‌داری نسبت به گروه کنترل دارد. تعداد سلول‌های سرتولی در تمام مراحل سیکل اپی تلیوم منی ساز موش و در هر دو گروه تحت بررسی تقریباً ثابت و بدون تغییر است (جدول ۲). همان‌طور که در شکل ۱ مشاهده می‌شود، کاهش تعداد سلول‌های زایای بافت اپی تلیومی در گروه تجربی، به‌ویژه

سلول‌های اسپرماتید گرد است و تعداد اسپرماتیدهای طویل شده تقریباً با فازهای دیگر مشابه است (۱۵).

### تحلیل آماری

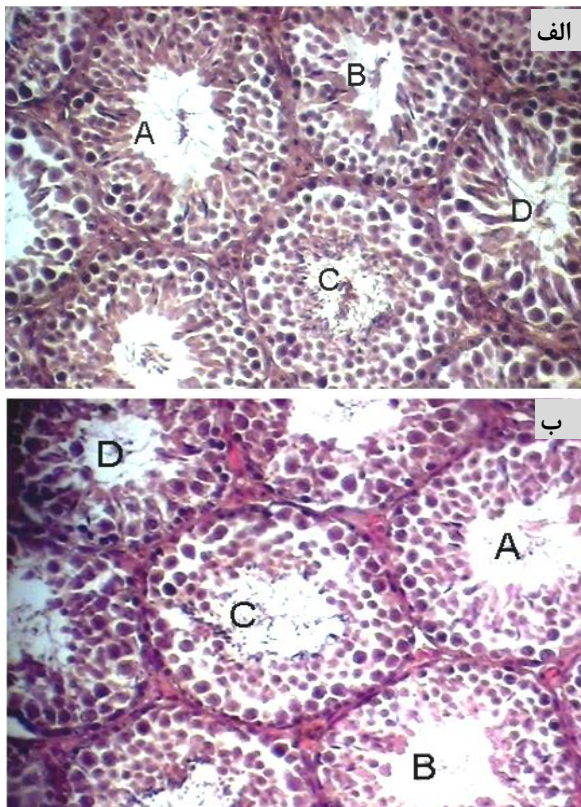
داده‌های کمی به‌دست‌آمده با استفاده از نرم‌افزار آنالیز آماری SPSS (Version 16.0) و آزمون T-test تجزیه و تحلیل شد. تمام یافته‌ها با میانگین  $\pm$ SEM ارائه گردیدند و حداقل سطح معنی‌داری موردنظر  $P < 0.05$  در نظر گرفته شد.

### نتایج

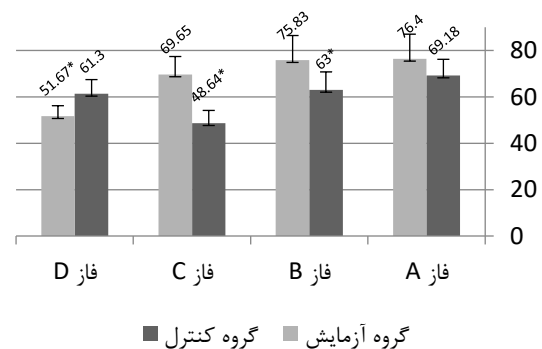
نتایج نشان داد که هر دو گروه کنترل و تجربی در یک سن به بلوغ تولیدمثلی رسیدند. همچنین تفاوتی از نظر محل قرارگیری بیضه‌ها نسبت به سایر بخش‌های تنه ادراری - تناسلی در گروه آزمایش و گروه کنترل مشاهده نشد. اندازه‌گیری وزن بدن و وزن بیضه‌ها در دو گروه نشان داد که بین دو گروه کنترل و تجربی، اختلاف معنی‌داری وجود ندارد (جدول ۱).

جدول ۱- مقایسه میانگین وزن حیوانات و وزن بیضه بین گروه‌های کنترل و تجربی

گروه‌ها	میانگین وزن حیوان (گرم)	میانگین وزن بیضه (گرم)
گروه کنترل	$15.73 \pm 1.7$	$71.56 \pm 6$
گروه تجربی	$17.79 \pm 1$	$79.4 \pm 1.9$



شکل ۱- مشاهده اثر رتینوئیک اسید بر فازهای اپی تلیوم منی ساز بیضه موش. الف: گروه کنترل، ب: گروه تجربی (بزرگنمایی  $\times 400$  میکروسکوپ نوری، رنگ‌آمیزی H&E). A: مراحل I-II-III، B: مراحل IV-V-VI-VII، C: مراحل VIII-IX، D: مراحل X-XI-XII



نمودار ۱- بررسی اثر رتینوئیک اسید بر قطر لومن لوله‌های منی ساز در موش. اعداد با واحد میکرومتر می‌باشند، \*  $P < 0.05$  اختلاف معنی‌دار با کنترل.

قطر لوله‌های منی ساز، قطر اپی تلیوم منی ساز و مساحت اپی تلیوم در موش‌های گروه تجربی، اختلاف معنی‌داری با گروه

رتینوئیک اسید، مساحت اپی تلیوم مذکور تغییرات محسوسی ندارد و محتوای سلولی لوله‌های منی ساز در مراحل مختلف سیکل اپی تلیوم منی ساز تقریباً ثابت مانده است که نشان‌دهنده‌ی تحلیل روند اسپرماتوژنز و کاهش تکثیر و زایش سلول‌ها درون لوله‌های منی ساز بیضه است.

در مطالعه‌ی اثرات تحلیلی هایپر ویتامینوز A بر اسپرماتوژنز در بیضه‌ی موش‌های بالغ گزارش شد. در مطالعه مذکور، تزریق

کاهش تعداد اسپرماتیدهای گرد در فازهای A و B و C مشهود است. تعداد اسپرماتیدهای طویل شده در مرحله B به‌وضوح کاهش یافته است.

### بحث و نتیجه گیری

در این مطالعه نشان داده شد که تزریق مقدار کمی از این مشتق ویتامینی (۲۵ میلی‌گرم به ازای هر کیلوگرم وزن بدن) در بدو تولد می‌تواند بر بیضه اثر داشته باشد. به‌طوری‌که این آثار

جدول ۲- بررسی اثر رتینوئیک اسید بر تعداد سلول‌های اپیتلیوم منی ساز بیضه موش

گروه تیمار	گروه کنترل				گروه کنترل			
	فاز D	فاز C	فاز B	فاز A	فاز D	فاز C	فاز B	فاز A
اسپرماتوگونیا	۲/۵۳ (۰/۲۵)	۲/۰۵* (۰/۲۸)	۹* (۰/۸)	۳/۸۸* (۰/۴۵)	۲/۵۶ (۰/۲)	۲/۷۶ (۰/۳۵)	۱۳/۳۷ (۰/۶۲)	۴/۹۲ (۰/۳۴)
	۵۵/۶۳ (۱/۷۶)	۵۴/۶ (۱/۴)	۳۱/۳ (۱/۱)	۲۶/۷ (۰/۹۸)	۶۳/۴۴ (۲/۳۷)	۶۱/۲۷ (۱/۵۶)	۳۷ (۰/۸۹)	۳۰/۳ (۱)
اسپرماتید گرد	۷/۳۴* (۲/۴)	۵۰/۴* (۱/۶۸)	۵۷/۶۲* (۲/۸)	۶۳/۷* (۱/۷۳)	۱۵/۲۸ (۲/۵۶)	۶۷/۹ (۲/۷۵)	۷۵/۲۶ (۱/۸)	۸۴/۲۲ (۲/۷۵)
	۲۴/۶۸ (۲/۳)	۱۷/۷۵ (۳/۴)	۲۵/۷۵* (۲/۳۱)	۳۰/۳* (۱/۴)	۲۷/۳ (۲/۷۴)	۱۸/۹۶ (۲/۵۷)	۳۳/۶۶ (۱/۵۶)	۳۹/۱ (۱/۷۷)
سلول سرتولی	۱۵/۵۸ (۰/۴۸)	۱۵/۹ (۰/۵۲)	۱۵/۶۸ (۰/۵)	۱۴/۸ (۰/۶۲)	۱۵/۲۵ (۰/۴۹)	۱۵/۸ (۰/۳۵)	۱۵/۵۸ (۰/۴)	۱۷/۵ (۰/۵۴)

\* (P<0.05) اختلاف معنی‌دار با کنترل، اعداد داخل پرانتز نشان‌دهنده انحراف معیار است.

داخل عضلانی ویتامین در دوزهای بالا اثرات سمی داشته و به تحلیل سلول‌های اسپرم‌ساز و سلول‌های مولد هورمون منجر شده است و در نهایت روند اسپرماتوژنز آسیب می‌بیند که نشان می‌دهد عوارض مسمومیت با این دوز تا حدودی با یافته‌های حاضر شباهت دارد (۱۲).

حسین پور و همکاران اثر تزریق رتینوئیک اسید در دوران بارداری را بر اسپرماتوژنز و استروئیدوژنز در موش صحرایی نر بررسی کردند و مشخص شد که دوز ۳۰ میلی‌گرم بر کیلوگرم آن موجب کاهش معنی‌دار میزان هورمون‌های LH و FSH، قطر لوله‌های اسپرم‌ساز، تعداد اسپرماتوسیت، اسپرماتید و سلول‌های لایدیگ شد. همچنین کاهش معنی‌دار وزن مجرای اپیدیدیم، دفران و تعداد اسپرم‌های اپیدیدیم شد که در تأیید یافته‌های حاضر است (۱۶).

حتی تا ۶۰ روز پس از تولد یعنی زمان بلوغ جانور نیز حفظ می‌شوند.

در حیوانات گروه کنترل، مساحت اپی تلیوم منی ساز بیضه در طی دوازده مرحله‌ی سیکل اپی تلیومی تا پایان مرحله‌ی ۹ این سیکل افزایش تدریجی دارد و سپس در سه مرحله آخر سیکل، مساحت کاهش می‌یابد. روند افزایشی سطح اپی تلیوم با افزایش معنی‌دار قطر اپی تلیوم و کاهش معنی‌دار قطر لومن همراه است (P<۰/۰۵). این روند افزایش سطح نشان‌دهنده‌ی افزایش تعداد سلول‌های زایا، طی این مراحل است. Ventela و همکاران با پیوند سلول‌های زایای نشان‌دار شده به بیضه‌ی موش‌های عقیم، پس از ۶ ماه الگویی طبیعی از این سلول‌ها را مشابه نتایج حاضر در مراحل مختلف سیکل اپی تلیومی به دست آوردند (۱۵). این در حالی است که در حیوانات تیمار شده با

این ماده در شرایط طبیعی سبب القا میوز در بیضه پیش از بلوغ می‌گردد (۲۶). اما داده‌ها نشان داد که ازدیاد دوز این ماده در بدن حتی اگر در یک برهه‌ی زمانی کوتاه (بدو تولد) اعمال شود می‌تواند بر روند تقسیمات میتوز و میوزی سلول‌های زایا در اپی‌تلیوم بیضه، اثرات ممانعتی و کاهش‌ی داشته باشد که این اثرات، پس از نمو بیضه و در زمان بلوغ قابل مشاهده‌اند.

در مطالعه حاضر تعداد سلول‌های سرتولی در دوره بلوغ مورد شمارش قرار گرفت و تغییری در تعداد این سلول‌ها در حیوانات تحت تأثیر رتینوئیک اسید مشاهده نشد. تعداد سلول‌های سرتولی در حیوانات بالغ و طبیعی، ثابت است و طی تغییرات بیضه دچار دگرگونی نمی‌شود. مقاومت آن‌ها به تغییر، با درمان‌هایی مانند تشعشع یا حذف اثرات هورمون‌های هیپوفیزی نیز قبلاً گزارش شده است (۲۷). به‌علاوه سلول‌های سرتولی طی بلوغ جنسی در حیوانات متحمل تقسیمات میتوزی نمی‌شوند؛ بنابراین می‌تواند به‌عنوان یک جزء ثابت در بیضه حفظ شوند. این توصیف امکان تأثیرپذیری این سلول‌ها را نسبت به تزریق رتینوئیک اسید منتفی می‌سازد که نتایج این موضوع را به‌خوبی نشان می‌دهد.

دریک جمع‌بندی کلی می‌توان گفت که رتینوئیک اسید می‌تواند بر تقسیمات سلولی و تعداد سلول‌های زایای بیضه در حال تکوین اثر گذاشته و تعداد سلول‌های اسپرماتوگونیای، سلول‌های اسپرماتید گرد و سلول‌های اسپرماتید طویل شده را در اپی‌تلیوم زایای لوله‌های منی ساز بیضه به‌طور معنی‌داری کاهش دهد. با توجه به اثرات دریافت این ماده به شکل تزریقی بر بافت‌های اپی‌تلیومی، استفاده از ویتامین A و مشتقات سنتتیک آن مانند رتینوئیک اسید که می‌تواند به شکل دارویی برای درمان آکنه و جوش نیز استفاده شود، برای مادران شیرده و باردار جای تردید دارد، هرچند جهت قطعیت اثرگذاری آن از طریق پوست نیاز به بررسی‌های بیشتری است.

### تشکر و قدردانی

این مقاله حاصل پایان‌نامه کارشناسی ارشد زیست‌شناسی تکوینی دانشگاه پیام نور است. نویسندگان از کلیه کسانی که سهمی در به انجام رساندن این تحقیق داشته‌اند قدردانی می‌نمایند.

### تعارض منافع

نویسندگان هیچ‌گونه تعارض منافی را اعلام نکرده‌اند.

اثرات رتینوئیک اسید بر نمو بیضه مشابه نتایج مطالعاتی است که بر کمبود ویتامین A و مشتقات آن در حیوانات تأکید داشته‌اند. با استفاده از رژیم‌های غذایی فاقد ویتامین A یا رتینوئیک اسید که بیشتر در مطالعات قدیمی به آن‌ها اشاره شده است، در جانوران بالغی که تحت تیمار با این رژیم‌های غذایی بودند، توقف اسپرماتوزن و تحلیل سلول‌های زایا مشاهده شده است (۱۷-۲۰). تحلیل ساختار بیضه با ایجاد جهش در رسپتورهای رتینوئیک اسید نیز در موش‌ها گزارش شده است (۲۱). رسپتورهای رتینوئیک اسید، واسطه‌های عملکردی این ماده در سلول‌ها هستند. RA با اتصال به رسپتورهای رتینوئیک اسید هسته‌ای  $RAR\alpha$ ،  $\beta$  و  $\gamma$  عمل می‌کند که تنظیم‌کننده‌های رونویسی وابسته به لیگاند هستند و سیگنال RA را به شکل هتروداپمر با رسپتورهای رتینوئیک اسید ( $RXR\alpha$ ،  $\beta$  and  $\gamma$ ) انتقال می‌دهند (۲۲-۲۴).

طبق یافته‌های این مطالعه، اثرات تحلیلی رتینوئیک اسید بر اپی‌تلیوم زایای لوله‌های منی ساز به‌صورت کاهش تعداد سلول‌های بنیادی اسپرماتوگونیایی و اسپرماتیدهای گرد نابالغ و تا حدی کاهش اسپرماتیدهای طویل شده در این اپی‌تلیوم است و در کل موجب کاهش ضخامت اپی‌تلیوم منی ساز بدون کاهش محسوس قطر لوله‌های منی ساز می‌شود. به نظر می‌رسد که علت کاهش تعداد سلول‌های زایا در گروه تجربی، تعداد کم تقسیمات میتوزی آن‌ها قبل از ایجاد اسپرماتوسیت‌ها و یا افزایش سرعت میوز اسپرماتوسیت‌ها در بافت باشد که با توجه به کاهش اسپرماتیدهای گرد در لوله‌های منی ساز گروه آزمایش، احتمال اول تأیید می‌شود؛ یعنی رتینوئیک اسید می‌تواند از تقسیمات میتوزی سلول‌های بنیادی اسپرماتوگونیایی در اپی‌تلیوم منی ساز موش ممانعت به عمل آورد و در نتیجه قطر و مساحت اپی‌تلیوم نیز کاهش می‌یابد.

در مطالعه‌ای بر روی اثر رتینوئیک اسید بر فرآیند تقسیم در سلول‌های جنسی بیضه رویان موش انجام شده است، مشخص شده که هرچند در طی تکوین موش ماده، رتینوئیک اسید باعث آغاز میوز و تمایز سلول‌های جنسی می‌شود ولی در جنس نر از مهار میتوزی و تمایز سلول‌های جنسی جلوگیری می‌کند و در واقع کاهش سطح آن به دلیل تجزیه، در القاء تمایز سلول‌های جنسی نر مؤثر است (۲۵). می‌دانیم که اثر رتینوئیک اسید بر نمو بیضه از زمان تولد تا پیش از بلوغ با دریافت آن از طریق رژیم غذایی و تولید آن در سلول‌های سرتولی ممکن می‌شود و به نظر می‌رسد

## References

1. Chytil F. Retinoids in lung development. *FASEB J*. 1996; 10(9): 986–92.
2. Zile MH. Vitamin A and embryonic development: an overview. *J Nutr*. 1998; 128(2):445-448.
3. Ghyselinck NB, Bavik C, Sapin V, Mark M, Bonnier D, Hindelang C, et al. Cellular retinol-binding proteinI is essential for vitamin A homeostasis. *Embo J*. 1999; 18: 4903–4914.
4. Wolbach SB, Howe PR. Tissue changes following deprivation of fast soluble A vitamin. *J Exp Med*. 1925; 42(6):753–777.
5. Zhengwei F, Hisanori K, Kunio S, Tatsuo K. Retinoic acid accelerates the development of reproductive organs and egg production in Japanese quail. *Biology of Reproduction*. 2000; 63(6): 1795–1800.
6. Gaemers IC, Vanpelt AM, Vander S, Hoogerbrugge JW, Themmen AP, De Rooij DG. Effect of retinoid status on the messenger ribonucleic acid expression of nuclear retinoid receptors a, b, and g, and retinoid x receptors a, b, and g, in the mouse testis. *Endocrinology*. 1997; 138(4): 1544–1551.
7. Livera G, Rouiller-Fabre V, Durand P, Habert R. Multiple Effects of Retinoids on the Development of Sertoli, Germ, and Leydig Cells of Fetal and Neonatal Rat Testis in Culture. *Biology of Reproduction*. 2000; 62(5): 1303-1314.
8. Li H, Hee K. Retinoic acid inhibits rat XY gonad development by blocking mesonephric cell migration and decreasing the number of gonocytes. *Biology of Reproduction*. 2004; 70(3): 687–693.
9. Vernet N, Dennefeld C, Rochette-Egly C, Oulad-Abdelghani M, Chambon P, Ghyselinck NB, et al. Retinoic acid metabolism and signaling pathways in the adult and developing mouse testis. *Endocrinology*. 2006; 147(1): 96-110.
10. Ismail N, Morales C, Clermont Y. Role of spermatogonia in the stage-synchronization of the seminiferous epithelium in vitamin-A-deficient rats. *Am J Anat*. 1990; 188(1): 57-63.
11. Vanpelt AM, Van Dissel-Emiliani FM, Gaemers IC. Characteristics of A spermatogonia and preleptotene spermatocytes in the vitamin A-deficient rat testis. *Biol Reprod*. 1995; 53(3): 570-578.
12. Mozafari Jovin A, Parivar K, Mozafari Jovin S. Study the effect of A hypervitaminosis and histological changes on mice. *Medical Basic Science Journal*. 2012; 10(1):25-35. [In Persian].
13. Azadbakht M, Rezazadeh VM, Altarihi T. The effect of retinoic acid on major seminal vesicle epithelial cells. *Anatomical Sciences Journal*. 2003; 1(2):43-51. [In Persian].
14. Hess R, De Franca RL. Spermatogenesis and cycle of the seminiferous epithelium. *Molecular Mechanisms in Spermatogenesis. Advances in Experimental Medicine and Biology*. 2008; 636: 1–15.
15. Ventela S, Ohta H, Parvinen M. Development of the stages of the cycle in mouse seminiferous epithelium after transplantation of green fluorescent protein-labeled spermatogonial stem cells. *Biol Reprod*. 2002; 66(5): 1422-1429.
16. Hosseinpoor L, Shiravi A, Ghorbanian M, Karoji S. Effect of retinoic acid during pregnancy on spermatogenesis and steroidogenesis of male neonate rats. *Animal Sciences Journal*. 2007; 9(34):72-81. [In Persian].
17. Cupp AS, Dufour JM, Kim G, Michael KS, Hee KK. Action of retinoids on embryonic and early postnatal testis development. *Endocrinology*. 1999; 140 (5): 2343-52.
18. Griswold MD, Bishop PD, Kim KH, Ping R, Siiteri JE, Morales C. Function of vitamin A in normal and synchronized seminiferous tubules. *Ann NY Acad Sci*. 1989; 564: 154–172.
19. Siiteri JE, Karl AF, Linder CC, Griswold MD. Testicular synchrony— evaluation and analysis of different protocols. *Biol Reprod*. 1992; 46(2):284–289.
20. Van Beek ME, Meistrich ML. Spermatogenesis in retinol-deficient rats maintained on retinoic acid. *J Reprod Fertil*. 1992; 94(2):327–336.
21. Lufkin T, Lohnes D, Mark M, Dierich A, Gorry P, Gaub MP. High postnatal lethality and testis degeneration in retinoic acid receptor alpha mutant mice. *Proc Natl Acad Sci USA*. 1993; 90: 7225–7229.
22. Chambon P. The nuclear receptor superfamily, a personal retrospect on the first two decades. *Mol Endocrinol*. 2005; 19(6): 1418–1428.
23. Kastner P, Mark M, Ghyselinck N, Krezel W, Dupe V, Grondona JM. Genetic evidence that the retinoid signal is transduced by heterodimeric RXR/RAR functional units during mouse development. *Development* 1997; 124: 313–326.
24. Mark M, Ghyselinck NB, Chambon P. Function of retinoid nuclear receptors: lessons from genetic and pharmacological dissections of the retinoic acid signaling pathway during mouse embryogenesis. *Annu Rev Pharmacol Toxicol*. 2006; 46: 451–480.
25. Trautmann E, Uerquin MJ, Duquenne C, Lahaye JB, Habert R. Retinoic acid prevents germ cell mitotic arrest in mouse fetal testes. *Cell Cycle*. 2008; 7(5): 656-64.
26. Yilmaz A, Ozdal GA. Retinoic acid and determines the fate of spermatogonia. *Iranian J of Anim Sci*. 2013; 3(3): 431-438.
27. Rowley MJ, Heller CG. Quantification of the cells of the seminiferous epithelium of the human testis employing the sertoli cells as a constant. *Z Zellforsch*. 1971; 115(4): 473-493.



Original Article

## The Study of Retinoic Acid Effects on Testicular Development of NMRI Mice

Azadbakht M<sup>1</sup>, Ramezani M<sup>2\*</sup>, Ebrahimi S<sup>3</sup>, Moradi H<sup>3</sup>

1- Department of Biology, Razi University, Kermanshah, Iran

2- Department of Biology, Central Tehran Branch, Islamic Azad University, Tehran, Iran

3- Department of Biology, Payame Noor University, Iran

Received: 25 Jun 2016

Accepted: 05 Nov 2016

### Abstract

**Background & Objectives:** Retinoids are important molecules that regulate crucial processes of development in all vertebrates. In this article, we study the effect of retinoic acid on testis development.

**Materials & Methods:** A group of newborn NMRI mice was chosen to receive intraperitoneally injections of 25 mg/Kg.b.w of retinoic acid and the control group had no injection. After 21 days, the male animals were isolated and sacrificed in 60 days postpartum, and testes were removed from their bodies. Apparent characteristics of the testes of seven mice from each group were observed. In the light microscopic study, these epithelial cells of the tubules were counted and the diameter of seminiferous tubules were measured with statistical T-test analysis and were compared with control group.

**Results:** The findings showed that the weight of the testes in animals that were affected by retinoic acid did not change significantly compared to control group. In germ epithelium of testis, the thickness of the epithelium and the number of the spermatogonia, round and elongated spermatids has decreased significantly compared to the control group ( $P < 0.05$ ).

**Conclusion:** According to the findings of this article, using the retinoic acid after birth has influence on testis development and its seminiferous tubules epithelium. Retinoic acid has an adverse effect on the cell divisions in seminiferous epithelium, therefore the number of affected germ cells decrease. Therefore, the use of vitamin A and its synthetic derivatives like retinoic acid for pregnant women should be done with caution.

**Keywords:** retinoic acid, development, testis, mouse

\*Corresponding author: Mina Ramezani, Department of Biology, Central Tehran Branch, Islamic Azad University, Tehran, Iran  
Email: m.ramezani@iauctb.ac.ir.