



مقاله پژوهشی

## مطالعه هیستومورفومتري و هیستوشیمی کبد در موش‌های صحرایی بالغ نر و ماده متعاقب مصرف کوتاه‌مدت و بلندمدت متیل فنیدات

محمد پورامان<sup>۱</sup>، داود کیانی فرد<sup>۲\*</sup>، قاسم اکبری<sup>۳</sup>

- ۱- گروه علوم پایه، دانشکده دامپزشکی دانشگاه تبریز، تبریز، ایران  
 ۲- بخش بافت‌شناسی، گروه علوم پایه، دانشکده دامپزشکی دانشگاه تبریز، تبریز، ایران  
 ۳- بخش آناتومی، گروه علوم پایه، دانشکده دامپزشکی دانشگاه تبریز، تبریز، ایران

تاریخ پذیرش مقاله: ۱۳۹۷/۱۱/۱۰

تاریخ دریافت مقاله: ۱۳۹۷/۰۲/۲۵

### چکیده

**زمینه و هدف:** متیل فنیدات، از داروهای رایج در درمان بیماری بیش فعالی کودکان است. استفاده از این ترکیب با افزایش میزان فعالیت دستگاه عصبی مرکزی و سطح هوشیاری همراه است. متیل فنیدات با مهار گیرنده‌های دوپامینی باعث افزایش سطوح دوپامین خارج سلولی می‌گردد. مطالعات مختلف اثرات این ترکیب بر اندام‌های مختلف را مورد ارزیابی قرار داده‌اند باین‌وجود، تاکنون مطالعه مقایسه‌ای هدفمندی در مورد اثرات وابسته به زمان متیل فنیدات بر ساختمان میکروسکوپی کبد در جنس نر و ماده صورت نگرفته است.

**مواد و روش‌ها:** سطوح سرمی آنزیم‌های کبدی (ALT, AST, ALP) و نمونه‌های بافت کبد موش‌های صحرایی نر و ماده بالغ که به مدت دو و هشت هفته تحت درمان با متیل فنیدات (10 mg/kg/day) قرار داشتند، جهت مطالعه آماده شد. مطالعات هیستومورفومتري بافت کبد به کمک دوربین مجهز به نرم‌افزار آنالیز تصاویر صورت گرفت. مطالعه هیستوشیمیایی بافت کبد به روش Oil Red O انجام شد.

**نتایج:** سطوح سرمی آنزیم‌های کبدی در گروه‌های تحت درمان در مقایسه با گروه کنترل افزایش یافت. این افزایش در حیوانات ماده بیشتر بود. شاخص‌های مورفومتري بافت کبد به دنبال مصرف متیل فنیدات در موش‌های صحرایی نر و ماده در مقایسه با گروه کنترل تا حدودی کاهش یافت. این کاهش در مصرف طولانی‌مدت متیل فنیدات و نیز در موش‌های صحرایی ماده نمود بیشتری داشت. در مطالعات هیستوشیمیایی بافت کبد، اختلاف بارزی بین گروه‌های تحت مطالعه مشاهده نگردید.

**نتیجه‌گیری:** این تحقیق نشان داد که مصرف متیل فنیدات به‌ویژه به‌صورت طولانی‌مدت می‌تواند سطوح سرمی آنزیم‌های کبدی و ساختار میکروسکوپی کبد را تحت تأثیر قرار دهد که در این میان، تغییرات مشاهده‌شده با توجه به جنس حیوان در موش‌های صحرایی ماده بیشتر است که می‌تواند بازگونده تأثیرپذیری بیشتر جنس ماده از اثرات جانبی متیل فنیدات باشد.

**کلمات کلیدی:** موش صحرایی، متیل فنیدات، کبد

### مقدمه

بهبود فرآیند تمرکز و یادگیری می‌شود که خود عامل ایجاد رفتارهای سوءمصرف این دارو است (۲). متیل فنیدات باعث افزایش فعالیت سیستم عصبی مرکزی می‌گردد (۲، ۵). این عملکرد از طریق افزایش و بقای هوشیاری، مقابله با خستگی و بهبود دقت انجام می‌گیرد و همین موضوع زمینه سوءمصرف دارو را فراهم می‌کند (۶-۹). این ترکیب یکی از بهترین جایگزین‌های دارویی برای آمفتامین‌ها و متادون در درمان اعتیاد به کوکائین

متیل فنیدات (ریتالین) از مشتقات آمفتامین بوده و برای درمان سندرم بیش فعالی کودکان و نیز برای درمان اختلالاتی نظیر سندرم تاکی کاردی، افسردگی و اختلالات خواب مورد استفاده قرار می‌گیرد (۱-۴). مصرف این ترکیب موجب

\*نویسنده مسئول: داود کیانی فرد، بخش بافت‌شناسی، گروه علوم پایه، دانشکده دامپزشکی دانشگاه تبریز، تبریز، ایران  
 Email: davoudkianifard@gmail.com  
 http://orcid.org/0000-0001-8709-5417

در انتهای دوره به‌منظور نمونه‌برداری بافتی، حیوانات توسط دوز بالای کتامین (200 mg/kg) و رامپون (40 mg/kg) آسان کشتی شدند. به‌منظور بررسی فعالیت آنزیمی کبد، سطوح سرمی آلانین ترانس آمیناز (ALT)، آسپاراتات ترانس آمیناز (AST) و آلکالین فسفاتاز (ALP) موردسنجش قرار گرفت. سپس بافت کبد از بدن جدا شده پس از بررسی ماکروسکوپی، جهت انجام مطالعات بافت‌شناسی در محلول فرمالین بافری ۱۰ درصد قرار گرفت. متعاقب فرآیند تثبیت بافتی، جهت مطالعه هیستوشیمی به روش Oil Red O برش نمونه‌ها با استفاده از دستگاه کرایوستات به روش Frozen Section و مطالعات هیستومورفومتری به روش هماتوکسیلین-اوتوزین بر روی نمونه‌ها صورت گرفت.

به‌منظور مطالعه هیستومورفومتری بافت کبد، پس از تهیه مقاطع هیستولوژیک و رنگ‌آمیزی هماتوکسیلین اوتوزین، اسلایدهای تهیه‌شده با درشت‌نمایی ۴۰۰ برابر با کمک دوربین مدل Dino-Eye Eyepiece Camera AM7023B (Dino-Lite Digital Microscope) تحت آنالیز قرار گرفت. تصاویر به‌دست‌آمده به کمک نرم‌افزار آنالیز تصاویر (Dino-Lite image analysis system software) موردبررسی قرار گرفتند. در مطالعه مورفومتری کبد، فاکتورهایی نظیر ضخامت کپسول همبندی کبد، قطر ورید مرکز لبولی، قطر سینوزوئیدها و قطر هپاتوسیت‌ها اندازه‌گیری شده و باهم مقایسه گردید.

در این مطالعه، نتایج با استفاده از بسته نرم‌افزاری Graphpad Prism نسخه 5.04 بررسی گردیدند. جهت آنالیز داده‌ها از آنالیز واریانس یک‌طرفه و تست تکمیلی توکی برای مقایسه میانگین‌های به‌دست‌آمده بین گروه‌های مورد مطالعه استفاده گردید. مقدار ( $p < 0.05$ ) برای تعیین سطح معنی‌داری بین گروه‌ها در نظر گرفته شد.

## نتایج

### بررسی سطوح سرمی آنزیم‌های کبدی

جدول ۱ میانگین سطوح سرمی آنزیم‌های کبدی را در گروه‌های مختلف نشان می‌دهد. بر این اساس، میانگین غلظت سرمی آسپاراتات ترانس آمیناز در سه گروه از گروه‌های چهارگانه دریافت‌کننده متیل فنیدات در مقایسه با گروه کنترل افزایش یافت. همچنین، استفاده طولانی‌مدت از متیل فنیدات باعث افزایش سطوح سرمی این آنزیم شد. در این میان، میانگین غلظت

و هروئین است (۱۰). متیل فنیدات می‌تواند از نورون‌ها در مقابل اثرات سمیت عصبی بیماری پارکینسون و سوء مصرف مت آمفتامین‌ها محافظت نماید (۱۱).

مطالعات مختلف اثرات سوء این دارو بر اندام‌های بدن را مورد ارزیابی قرار داده‌اند. کاهش میزان رشد، کاهش وزن بدن و تغییر در وزن اندام‌هایی نظیر مغز، قلب، طحال و پروستات از اثرات ریتالین بر اندام‌های بدن است (۷-۹). مطالعات بالینی و آزمایشگاهی گذشته نشان داده است که استفاده از ریتالین می‌تواند موجب بروز ضایعاتی در بافت کبد گردد (۱۲، ۱۳). با توجه به اهمیت فعالیت طبیعی کبد در متابولیسم ترکیبات آگروژن و دفع سموم و مواد زائد، در این مطالعه ساختمان میکروسکوپی بافت کبد به دنبال مصرف متیل فنیدات بررسی گردید.

## مواد و روش‌ها

در این مطالعه تعداد ۴۰ موش صحرایی بالغ نر و ماده تحت مطالعه قرار گرفتند. آزمایش‌های تجربی و مطالعات میکروسکوپی به ترتیب در محل پرورش و نگهداری حیوانات آزمایشگاهی بخش فیزیولوژی و بخش بافت‌شناسی دانشکده دامپزشکی دانشگاه تبریز انجام گردید. تمام مراحل کار با حیوانات آزمایشگاهی زیر نظر دانشگاه تبریز و بر اساس استانداردهای وزارت بهداشت، درمان و آموزش پزشکی (مصوبه ۲۸ فروردین ۱۳۸۵) بر مبنای پروتکل هلسینکی انجام گرفت. حیوانات در محیطی با درجه حرارت  $22 \pm 2$  درجه سانتی‌گراد با رطوبت نسبی ۵۵ درصد و تحت شرایط ۱۲ ساعت روشنایی و ۱۲ ساعت تاریکی نگهداری شدند. تغذیه تمام حیوانات یکسان بوده (غذای پلت استاندارد شرکت خوراک دام آذربایجان) و آب مصرفی آن‌ها از آب شیر شهری تأمین گردید.

در این مطالعه متیل‌فنیدات هیدروکلراید (RUBIFEN®) LABORATORIES RUBIO, S.A. BARCELONA, SPAIN) به میزان ۱۰ میلی‌گرم به ازای هر کیلوگرم وزن بدن به روش گاوژ دهانی استفاده گردید (۱۴، ۱۵). گروه‌های پنج‌گانه شامل گروه کنترل متشکل از چهار سر موش نر و چهار سر موش ماده، گروه حیوانات نر دریافت‌کننده متیل فنیدات به مدت دو هفته، گروه حیوانات نر دریافت‌کننده متیل فنیدات به مدت هشت هفته، گروه حیوانات ماده دریافت‌کننده متیل فنیدات به مدت دو هفته و گروه حیوانات ماده دریافت‌کننده متیل فنیدات به مدت هشت هفته بود.

جدول ۱- سطوح سرمی آنزیم‌های کبدی در گروه‌های مختلف تحت مطالعه

ALP (U/l)	ALT (U/l)	AST (U/l)	گروه‌های تحت مطالعه
۶۷/۸۰±۱۲/۲۷	۳۶/۴±۱۳/۸۹ <sup>a</sup>	۲۶/۲۰±۱۱/۵۳	کنترل
۶۵/۱۰±۷/۸۳	۳۷±۹/۱۴ <sup>a</sup>	۲۴/۸۰±۹/۰۱	حیوانات نر دریافت‌کننده دو هفته متیل فنیدات
۶۷/۱۰±۱۰/۹۹	۵۱/۶۰±۱۵/۹۷	۳۳/۸۰±۸/۰۶	حیوانات نر دریافت‌کننده هشت هفته متیل فنیدات
۶۹±۱۲/۲۶	۴۷/۳۰±۱۲/۴۲	۲۹/۳۰±۱۰/۶۷	حیوانات ماده دریافت‌کننده دو هفته متیل فنیدات
۷۴/۹۰±۸/۴۱	۵۷±۹/۹۸	۳۷/۸۰±۱۱/۷۱	حیوانات ماده دریافت‌کننده هشت هفته متیل فنیدات

نتایج بر اساس (انحراف معیار± میانگین) نمایش داده شده است. واحد اندازه‌گیری: واحد بین‌المللی بر لیتر. (a): اختلاف معنی‌دار در مقایسه با گروه حیوانات ماده دریافت‌کننده هشت هفته متیل فنیدات ( $p=0/001$ ).

حیوانات نر و ماده کاهش معنی‌داری یافت ( $p<0.05$ ). همچنین، قطر هپاتوسیت‌ها در موش‌های ماده در مقایسه با موش‌های نر کاهش بیشتری نشان داد. تغییرات مشاهده‌شده در میانگین قطر ورید مرکز لبولی (نمودار ۱-C) در بین گروه‌های مختلف نشان داد که شاخص مذکور در گروه‌های دریافت‌کننده متیل فنیدات در مقایسه با گروه کنترل کاهش غیر معنی‌داری یافت. در این رابطه، بیشترین کاهش در بین موش‌های صحرائی ماده دریافت‌کننده متیل فنیدات به مدت هشت هفته مشاهده گردید. میانگین قطر سینوزوئیدهای کبدی (نمودار ۱-D) در گروه‌های دریافت‌کننده متیل فنیدات در مقایسه با گروه کنترل افزایش یافت. در این بین، میانگین این شاخص به دنبال مصرف بلندمدت این ترکیب در مقایسه با مصرف کوتاه‌مدت افزایش بیشتری نشان داد. همچنین، میانگین شاخص مذکور در موش‌های صحرائی ماده در مقایسه با موش‌های صحرائی نر افزایش بیشتری نشان داد.

#### مطالعه هیستوشیمیایی کبد به روش Oil Red O

نتایج مطالعه میکروسکوپی نشان داد (شکل ۱) که بافت کبد در موش‌های صحرائی گروه کنترل از لوبول‌های کلاسیک تشکیل

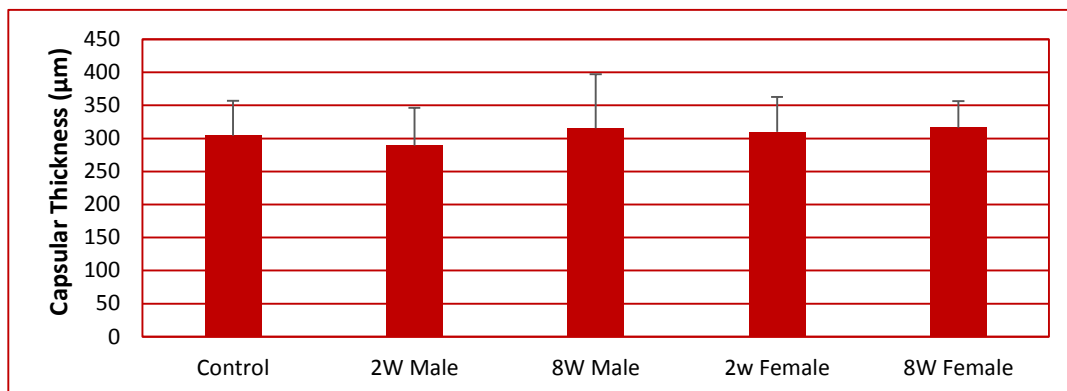
خونی آسپاراتات ترانس آمیناز در موش‌های صحرائی ماده در مقایسه با حیوانات نر افزایش بیشتری یافت.

سطوح سرمی آلانین ترانس آمیناز در تمام گروه‌های دریافت‌کننده متیل فنیدات در مقایسه با گروه کنترل افزایش یافت. بیشترین میزان این افزایش در موش‌های صحرائی ماده که هشت هفته تحت درمان با متیل فنیدات قرار داشتند مشاهده گردید. تغییرات مشاهده‌شده در سطوح سرمی آلکالین فسفاتاز همانند تغییرات مربوط به آنزیم آسپاراتات ترانس آمیناز بود.

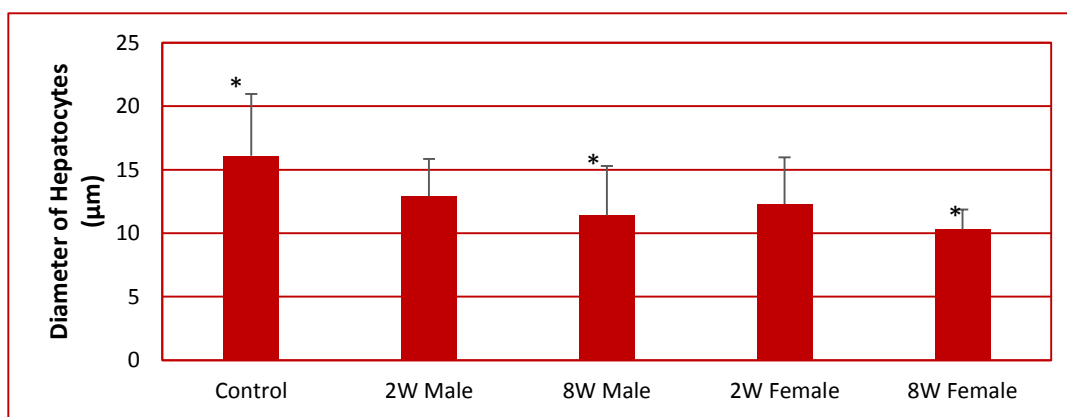
#### نتایج حاصل از مطالعه هیستومورفومتری بافت کبد

نمودار ۱ میانگین شاخص‌های مختلف مورفومتری کبد را در گروه‌های مختلف نشان می‌دهد. میانگین ضخامت کپسول همبندی کبد (نمودار ۱-A) در گروه‌های دریافت‌کننده متیل فنیدات به‌استثنای موش‌های نر دریافت‌کننده متیل فنیدات به مدت دو هفته در مقایسه با گروه کنترل افزایش نشان داد ولی این افزایش به سطح معنی‌دار آماری نرسید. در این میان، میانگین قطر هپاتوسیت‌ها (نمودار ۱-B) در تمام گروه‌های دریافت‌کننده متیل فنیدات در مقایسه با گروه کنترل کاهش یافت. این کاهش به دنبال مصرف طولانی‌مدت این ترکیب در

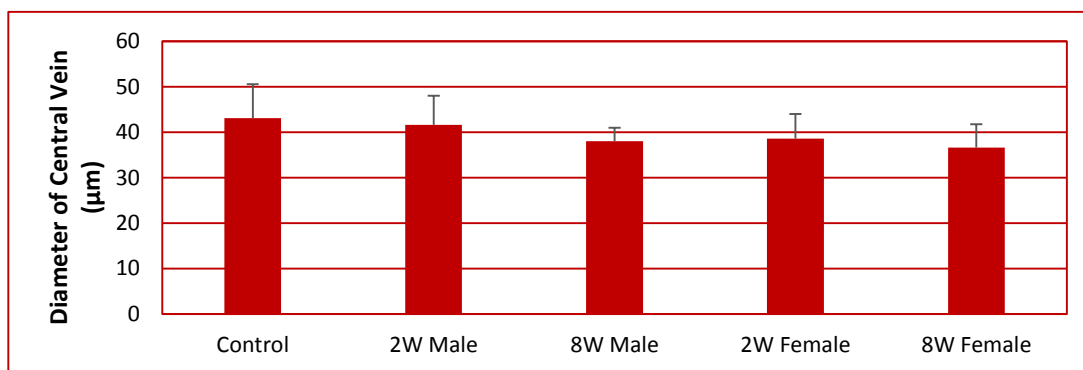
A-۱



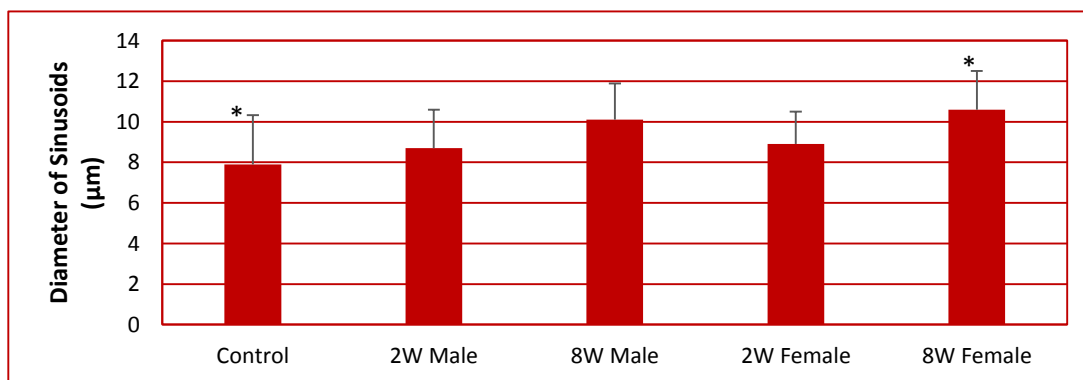
B-۱



C-۱



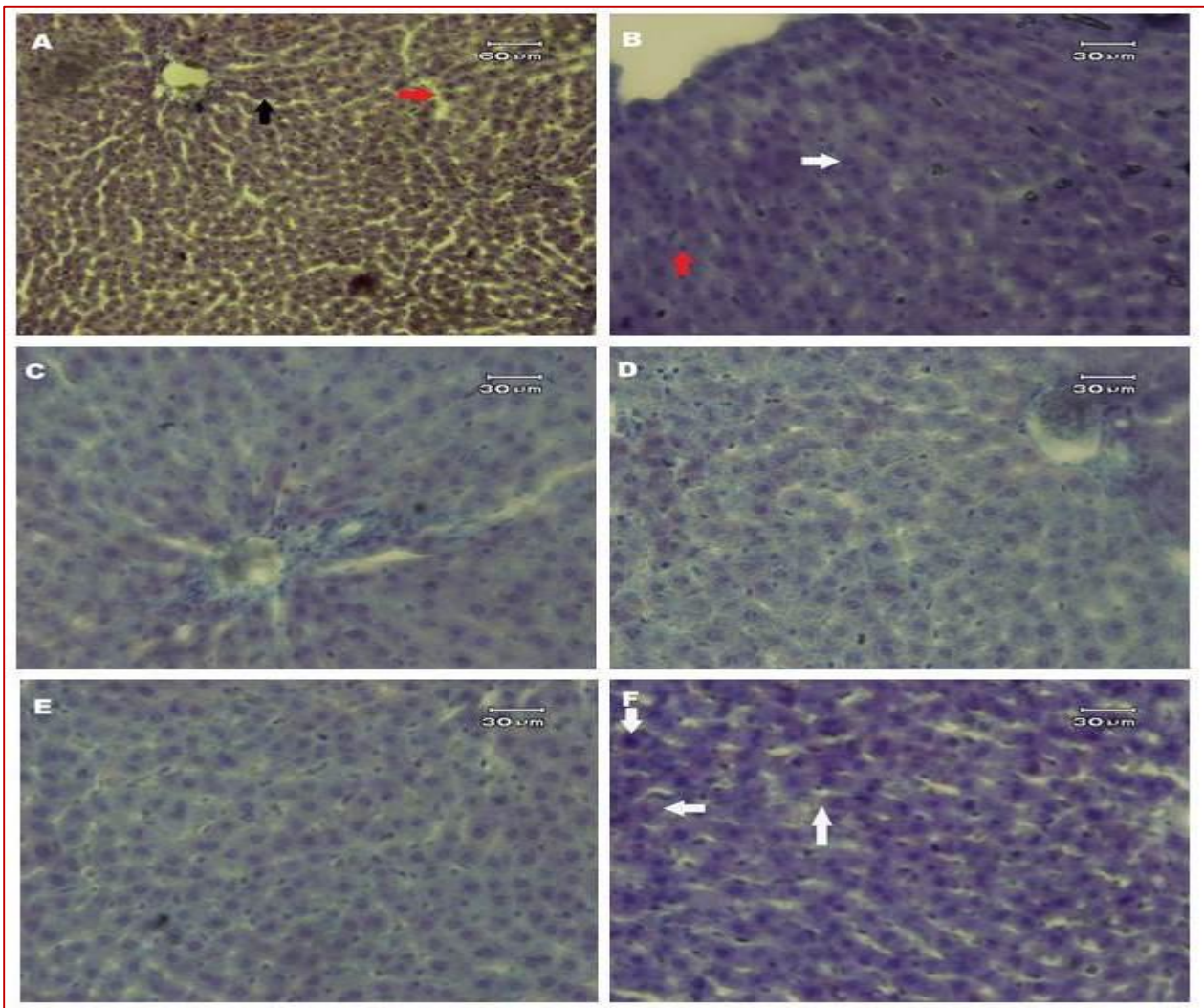
D-۱



نمودار ۱- نتایج حاصل از مطالعات مورفومتری بافت کبد. نتایج بر اساس (انحراف معیار±میانگین) نمایش داده شده است. (\*) اختلاف معنی‌دار در مقایسه با گروه کنترل

بیشتری مشاهده گردید که حاوی شریان کبدی، ورید پورتال و مجرای صفراوی کوچک بود (شکل ۱). نتایج مطالعه میکروسکوپی بافت کبد جهت ردیابی چربی نشان داد که در بافت کبد در موش‌های صحرایی گروه کنترل، سلول‌های کبدی معمولاً فاقد ذخایر چربی بوده و گاهی در برخی سلول‌های کبدی چربی به صورت پراکنده در سیتوپلاسم وجود دارد (شکل ۱). نتایج حاصل از بررسی چربی در سلول‌های کبدی گروه‌های تحت

یافته است. در هر لبول طناب‌هایی از سلول‌های کبدی مشاهده گردید که به صورت شعاعی در اطراف ورید مرکز لبولی قرار داشتند. طناب‌های سلولی مذکور توسط سینوزوئیدهای خونی نازکی از یکدیگر جدا شده بود. سلول‌های کبدی (هیپاتوسیت‌ها) به صورت چندوجهی مشاهده شدند. هر سلول کبدی دارای یک هسته کروی با رنگ بازوفیلی ملایم بود. لبول‌ها توسط بافت همبند نازکی احاطه شده بود. در اطراف لبول‌ها بافت همبند



**شکل ۱-** مقطع عرضی بافت کبد در گروه‌های مختلف تحت مطالعه. A: بافت کبد موش صحرایی گروه کنترل. طناب‌های سلولی از هیپاتوسیت‌ها (پیکان مشکی) قابل مشاهده است. سینوزوئیدهای کبدی در حفاصل ستون‌های هیپاتوسیتی مشاهده می‌گردد (پیکان قرمز)؛ B: بافت کبد موش صحرایی گروه کنترل. سلول کبدی با هسته کروی و روشن (پیکان سفید) قابل مشاهده است. ماکروفاژ موجود در فضای سینوزوئیدی مشاهده می‌گردد (پیکان قرمز)؛ C: بافت کبد موش صحرایی ۲ گروه دو هفته. لبول پورتال کبدی به همراه ستون‌های سلولی قابل مشاهده است. سلول‌های کبدی فاقد قطرات چربی در سیتوپلاسم هستند؛ D: بافت کبد موش صحرایی ۲ گروه هشت هفته. لبول پورتال کبدی به همراه ستون‌های سلولی قابل مشاهده است. سلول‌های کبدی فاقد قطرات چربی در سیتوپلاسم هستند؛ E: بافت کبد موش صحرایی ماده گروه دو هفته. ساختار بافت‌شناسی با سایر گروه‌ها تفاوت چشمگیری ندارد؛ F: بافت کبد موش صحرایی ماده گروه هشت هفته. وجود قطرات چربی با واکنش نسبتاً ضعیف در سیتوپلاسم هیپاتوسیت‌ها قابل مشاهده است (پیکان‌های سفید). رنگ‌آمیزی Oil Red O، درشتنمایی تصویر A ۲۰۰ برابر، سایر تصاویر ۴۰۰ برابر.



نتایج مطالعه نادیا عبدالمجید و دیگران در سال ۲۰۱۰ نشان داد که تغییرات بافت کبد در پاسخ به مصرف متیل فنیدات به دنبال کاهش فعالیت آنزیم سوربیتول دهیدروژناز به موازات افزایش آنزیم‌های کبدی نظیر آسپارات آمینو ترانسفراز، آلانین آمینو ترانس فراز و گاما گلو تامیل ترانس فراز ایجاد می‌گردد. این حالت می‌تواند به دلیل آسیب نکروتیک سلول‌های کبدی رخ دهد. در مطالعه حاضر نیز با توجه به نتایج به‌دست‌آمده افزایش آنزیم‌های کبدی در گروه‌های مختلف و در جنس‌های نر و ماده مشاهده گردید.

مشخص شده است که یکی از مکانیسم‌های عمل متیل فنیدات از طریق گیرنده‌های دوپامینی در بافت‌های مختلف صورت می‌گیرد (۲۴). با توجه به وجود گیرنده‌های دوپامینی در بافت کبد (۲۵) می‌توان استنباط نمود که بخشی از تغییرات عملکردی بافت کبد از طریق مکانیسم‌های مذکور صورت گیرد. نتایج حاصل از مطالعه حاضر نشان داد که متعاقب مصرف متیل فنیدات تغییراتی در هیستومورفولوژی بافت کبد در موش‌های صحرایی نر و ماده ایجاد می‌گردد. در این میان آنالیز نتایج به‌دست‌آمده نشان می‌دهد که در شرایط تقریباً یکسان، موش‌های صحرایی ماده تغییرات بیشتری در مقایسه با موش‌های صحرایی نر نشان می‌دهند. کاهش میانگین قطر هپاتوسیت‌ها در آن دسته از موش‌های صحرایی که تحت درمان با متیل فنیدات قرار داشتند مشاهده گردید. در این زمینه، مصرف طولانی‌مدت این ترکیب باعث کاهش بیشتر این شاخص گردید. همچنین کاهش شاخص مذکور در موش‌های صحرایی ماده که تحت درمان طولانی‌مدت قرار داشتند، بیشتر بود.

در تحقیق حاضر، کاهش قطر سلول‌های کبدی همراه با افزایش میانگین قطر سینوزوئیدهای کبدی در موش‌های صحرایی به دنبال مصرف متیل فنیدات مشاهده گردید. تغییرات مشاهده‌شده در این رابطه نیز نشان داد که موش‌های صحرایی ماده به نسبت موش‌های صحرایی نر اثرات جانبی مصرف این ترکیب را بیشتر نشان دادند. با توجه به اینکه در مطالعات هیستوشیمیایی بافت کبد تغییر قابل توجهی بین گروه‌های تحت مطالعه مشاهده نگردید و با مقایسه نتایج این تحقیق با سایر مطالعات مشابه که به بررسی سطوح آنزیمی نیز پرداخته‌اند، می‌توان چنین استنباط کرد که مصرف متیل فنیدات می‌تواند میزان فعالیت سلولی را در سطح مولکولی و آنزیمی تحت تأثیر قرار دهد. هرچند مطالعات فوق ریزبینی نیز می‌تواند در جهت

مطالعه نشان داد که به‌غیر از موش‌های صحرایی ماده که به مدت هشت هفته تحت درمان با متیل فنیدات قرار داشتند در سایر گروه‌ها حضور چربی در هپاتوسیت‌ها مشابه گروه کنترل بود.

## بحث

متیل فنیدات از داروهای رایج در درمان بیماری بیش‌فعالی کودکان محسوب می‌گردد (۱، ۲، ۱۶). این ترکیب در درمان سایر بیماری‌ها نظیر اختلالات ضربان قلب، صرع، افسردگی و چاقی نیز بکار می‌رود (۴). استفاده از متیل فنیدات با افزایش فعالیت دستگاه اعصاب مرکزی همراه بوده که این امر منجر به کم‌خوابی و افزایش سطح هوشیاری گشته که می‌تواند زمینه سوءمصرف این ترکیب را فراهم نماید. مطالعات مختلف اثرات سوء این دارو بر اندام‌های بدن را مورد ارزیابی قرار داده‌اند. کاهش میزان رشد، کاهش وزن بدن و تغییر در وزن اندام‌هایی نظیر مغز، قلب، طحال و پروستات از اثرات ریتالین بر اندام‌های بدن است (۷-۹). با توجه به اهمیت فعالیت طبیعی کبد در متابولیسم ترکیبات آگروژن و دفع سموم و مواد زائد در این مطالعه، ساختمان میکروسکوپی اندام مذکور به دنبال مصرف متیل فنیدات بررسی گردید.

امروزه استفاده از متیل فنیدات به‌طور فزاینده‌ای افزایش یافته است (۱۷، ۱۸). این ترکیب از طریق مهار پروتئین‌های دخیل در فرآیند نقل‌وانتقال دوپامین باعث افزایش غلظت آن در فضای خارج سلولی می‌شود (۱۹). مطالعات بالینی و آزمایشگاهی گذشته نشان داده است که استفاده از ریتالین می‌تواند موجب بروز ضایعاتی در بافت کبد گردد (۱۲، ۱۳). در یک تحقیق که بر روی موش‌های صحرایی انجام گرفته است، متیل فنیدات به میزان ۱۰ میلی‌گرم به ازای کیلوگرم وزن بدن به مدت ۱۰، ۲۰ و ۳۰ روز به گاوآژ دهانی در اختیار حیوانات قرار گرفته است (۲۰). نتایج تحقیق مذکور نشان داد که استفاده از ریتالین باعث افزایش میزان رادیکال‌های آزاد در اندام‌های مختلف از طریق افزایش فعالیت آنزیم‌های تولیدکننده رادیکال‌های آزاد نظیر گزانتین اکسیداز گردید. در این میان ترکیباتی نظیر اکسید نیتریک در کبد و کلیه موش‌های دریافت‌کننده متیل فنیدات در مقایسه با گروه کنترل افزایش یافت (۲۰). افزایش میزان فعالیت آنزیم گزانتین اکسیداز موجب افزایش تولید رادیکال‌های آزاد اکسیژن و سایر ترکیبات رادیکالی می‌گردد. این عامل می‌تواند باعث بروز آسیب‌های کبدی و کلیوی گردد (۲۱-۲۳).



تغییرات مشاهده شده در موش‌های صحرایی ماده، می‌تواند بازگوکننده تأثیرپذیری بیشتر جنس ماده از اثرات جانبی متیل فنیدات باشد. با توجه به اینکه در بررسی اثرات متیل فنیدات در مطالعات مختلف بیشتر به مطالعات رفتاری-عصبی و هورمونی به‌ویژه گنادوتروپین‌های هیپوفیزی پرداخته شده، چنین به نظر می‌رسد که جهت ارتباط و درک بهتر مکانیسم‌های اثر این ترکیب در جنس‌های نر و ماده در کنار بررسی آنزیمی و بافت‌شناسی اندازه‌گیری سطوح سرمی گنادوتروپین‌های هیپوفیزی (FSH, LH) نیز صورت گیرد.

### تشکر و قدردانی

تحقیق حاضر بخشی از نتایج پایان‌نامه کارشناسی ارشد بافت‌شناسی دامپزشکی به شماره ۴۳/۷۵۱۴ است. بدین‌وسیله از حمایت‌های مادی معاونت پژوهشی دانشگاه تبریز تقدیر و تشکر می‌گردد.

### تعارض منافع

نویسندگان هیچ‌گونه تعارض منافی را اعلام نکرده اند.

درک تغییرات ایجادشده در سطح ارگانل‌های سلولی و تفسیر مکانیسم‌های دخیل در بروز تغییرات کمک‌کننده باشد.

بسیاری از مطالعات انجام‌گرفته بر روی حیوانات آزمایشگاهی در خصوص متیل فنیدات مربوط به اثرات این ترکیب بر فعالیت‌های عصبی و شناختی است به‌گونه‌ای که مطالعات بسیار اندکی در خصوص اثرات مصرف ریتالین بر بافت‌های مختلف بدن وجود دارد. یکی از موارد محدودکننده مطالعات حیوانات آزمایشگاهی مربوط است به نحوه استفاده از ترکیبات مختلف، در بسیاری از مطالعات مشابه از روش تزریق داخل وریدی و یا تزریق داخل صفاقی استفاده شده است (۲۶). در تحقیق حاضر داروی متیل فنیدات به روش گاوآژ دهانی در اختیار حیوانات قرار گرفت؛ بنابراین نتایج حاصل از این مطالعه می‌تواند در توضیح مکانیسم‌های دخیل در بروز تغییرات بافتی مؤثر باشد.

### نتیجه‌گیری

نتایج حاصل از این تحقیق نشان داد که مصرف متیل فنیدات به‌ویژه به‌صورت طولانی‌مدت می‌تواند ساختار میکروسکوپی کبد را تحت تأثیر قرار دهد که در این میان، با توجه به میزان بیشتر

## References

1. Cansu A, Ekinci O, Ekinci O, Serdaroglu A, Erdogan D, Kutay ZC, et al. Methylphenidate has dose dependent negative effects on rat spermatogenesis decreased round spermatids and testicular weight and increased P53 expression and apoptosis. *Human and Experimental Toxicology*. 2010; 30 (10):1592-600.
2. Levin FR, Kleber HD. Attention deficit hyperactivity disorder and substance abuse: relationships and implications for treatment. *Harvard Review of Psychiatry*. 1995;2 (5):246-58.
3. Kraus MF, Burch EA. Methylphenidate hydrochloride as an antidepressant controversy case studies and review. *South Medical Journal*. 1992;85(10):985-91.
4. Markowitz JS, Logan BK, Diamond F, Patrick KS. Detection of the novel metabolite Methylphenidate after Methylphenidate overdose with alcohol congestion. *Journal of Clinical Psychopharmacology*. 1999;19(4):362-66.
5. Steele M, Weiss M, Swanson J, Wang J, Prinzo RS, Binder CE. A randomized controlled effectiveness trial of OROS-Methylphenidate compared to usual care with immediate release Methylphenidate in attention deficit hyperactivity disorder. *Canadian Journal of Clinical Pharmacology*. 2006;13(1):50-62.
6. Markowitz JS, Devane CL, Pestreich Lk, Patrick KS, Muniz R. A comprehensive in vitro screening of d- l- and dl- three-methylphenidate an exploratory study. *Journal of Child and Adolescent Psychopharmacology*. 2006;16(6):687-98.
7. Teo S, Stirling D, Thomas S, Hoberman A, Kiorpes A, Khetani V. A 90 day oral gavage toxicity study of D-Methylphenidate and DL-Methylphenidate in Sprague dawley Rats. *Toxicology*. 2002;179(3):183-96.
8. Jones JR, Caul WF, Hill JO. The effect of amphetamine on body weight and energy expenditure. *Physiology and Behavior*. 1992;51(3):607-11.
9. Grabowski J, Roache JD, Schmitz JM, Rhoades H, Creson D, Korszun A. Replacement medication for cocaine dependence Methylphenidate. *Journal of Clinical Psychopharmacology*. 1997;17(6):485-88.

10. Volz TJ. Neuropharmacological mechanisms underlying the neuroprotective effects of Methylphenidate. *Current of Neuropharmacology*. 2008;6(4):379-85.
11. Dunnick JK, Hailey JR. Experimental studies on the long-term effects of methylphenidate hydrochloride. *Toxicology*. 1995;103(2):77-84.
12. Lewis JJ, Iezzoni JC, Berg CL. Methylphenidate-Induced Autoimmune Hepatitis. *Digestive Diseases and Sciences*. 2007;52(2):594-97.
13. Fazelpour S, Hadipour JM, Tootian Z, Kiaei SB, Sheibani MT, Talaee N. The effect of chronic administration of Methylphenidate on morphometric parameters of testes and fertility in male Mice. *Journal of Reproduction & Infertility*. 2012;13(4):232-36.
14. Algahim MF, Yang PB, Wilcox VT, Burau KD, Swann AC, Dafny N. Prolonged Methylphenidate treatment alters the behavioral diurnal activity pattern of adult male Sprague dawley Rats. *Pharmacology Biochemistry and Behavior*. 2009; 92(1):93-9.
15. Solanto MV. Neuropsychopharmacological mechanisms of stimulant drug action in attention-deficit hyperactivity disorder: a review and integration. *Behavioural Brain Research*. 1998; 94(1):127-52.
16. Zuddas A, Ancilletta B, Muglia P, Cianchetti C. Attention-deficit/hyperactivity disorder. A neuropsychiatric disorder with childhood onset. *European Journal of Paediatric Neurology*. 2000;4(2):53-62.
17. Rowland SA, Lesesne CA, Abramowitz AJ. The epidemiology of attention deficit/hyperactivity disorder (ADHD): a public health view. *Mental Retardation and Developmental Disabilities*. 2002; 8(3):162-70.
18. Biederman, J, Faraone SV. Attention-deficit hyperactivity disorder. *The Lancet*. 2005;366(4): 237-48.
19. Abdelmajeed NA, Manaa AM. Hepatopathy and Reno-cardiopathy Induced by Ritalin in Rats. *Research Journal of Agriculture and Biological Sciences*. 2010; 6(3):263-69.
20. Victor VM, Apostolova N, Herance R, Hernandez-Mijares A, Rocha M. Oxidative stress and mitochondrial dysfunction in atherosclerosis: mitochondria-targeted antioxidants as potential therapy. *Current Medicinal Chemistry*. 2009;16(35):4654-67.
21. Hinson JA, Roberts DW, James LP. Mechanisms of acetaminophen-induced liver necrosis. *Handbook of Experimental Pharmacology*. 2010; 196:369-405.
22. Zhang X, De Silva D, Sun B, Fisher J, Bull RJ, Cotruvo JA, Cummings BS. Cellular and molecular mechanisms of bromate-induced cytotoxicity in human and rat kidney cells. *Toxicology*. 2010;269(1):13-23.
23. Kuczenski R, Segal DS. Effects of methylphenidate on extracellular dopamine, serotonin, and norepinephrine: comparison with amphetamine. *Journal of Neurochemistry*. 1997; 68(5):2032-37.
24. Harkitis P, Daskalopoulos E P, Malliou F, Lang MA, Marselos M, Fotopoulos A, Albucharali G, Konstandi M. Dopamine D2-Receptor Antagonists Down- Regulate CYP1A1/2 and CYP1B1 in the Rat Liver. *PLoS ONE*. 2015; 10(10): 1-21.
25. Volkow ND, Insel TR. What are the long-term effects of methylphenidate treatment? *Biological Psychiatry*. 2003;54(12):1307-09.





## Original Article

## The Study of Histomorphometry and Histochemistry of Liver in Adult Male and Female Rats Following Short-term and Long-term Administration of Methylphenidate

Pouraman M<sup>1</sup>, Kianifard D<sup>2\*</sup>, Akbari Gh<sup>3</sup>

1. Department of Basic Sciences, Faculty of Veterinary Medicine, University of Tabriz, Tabriz, Iran

2. Division of Histology, Department of Basic Sciences, Faculty of Veterinary Medicine, University of Tabriz, Tabriz, Iran

3. Division of Anatomy, Department of Basic Sciences, Faculty of Veterinary Medicine, University of Tabriz, Tabriz, Iran

Received: 15 May 2018

Accepted: 30 Jan 2019

### Abstract

**Background & Objective:** Methylphenidate is one of the most common medications used for treatment of attention-deficit/hyperactivity disorder (ADHD). The administration of methylphenidate, through blocking of dopamine receptors and increment of extracellular dopamine levels, leads to escalation in central nervous system activity. Numerous studies investigated the effect of methylphenidate on body organs however; there is no comparative and time dependent study about the effects of this agent on the liver tissue in male and female rats.

**Materials & Methods:** Adult male and female rats were treated with methylphenidate (10 mg/kg) for two and eight weeks. The blood level of hepatic enzymes (AST, ALT, ALP) was assessed and the liver tissue samples were prepared for morphometric studies. Microscopic studies were made by digital camera. Histochemical studies were done with Oil Red O staining method.

**Results:** Blood levels of hepatic enzymes were increased (especially in females) in MPH treated groups compared to control rats. Histomorphometric results revealed that the evaluated indices were reduced by following the administration of methylphenidate in male and female rats compared to control group. These reductions were noticeable in long term administration and in female rats. In histochemical investigations, there were no significant differences observed between experimental groups.

**Conclusion:** The results of this study showed that, long term administration of methylphenidate could induce some alterations in hepatic enzymes and microscopic structure of the liver of rats and in this way it seems that female rats were more susceptible in comparison to male rats which can be a reflection of the greater impact of females from the side effects of methylphenidate.

**Keywords:** Rat, Methylphenidate, Liver

\*Corresponding Author: : Kianifard Davoud, Division of Histology, Department of Basic Sciences, Faculty of Veterinary Medicine, University of Tabriz, Tabriz, Iran

Email: davoudkianifard@gmail.com

<http://orcid.org/0000-0001-8709-5417>