

Original Article

بررسی تأثیر ملاتونین در مقابل اثرات زودرس ریوی ناشی از تشعشع یونساز

راضیه تهمتن^۱، غلامحسین حدادی^{۲*}، علیرضا توسلی^۳

۱- بخش بیوفیزیک و بیوشیمی، دانشکده پزشکی، دانشگاه علوم پزشکی بابل، بابل، ایران.

۲- گروه فیزیک پزشکی، دانشگاه علوم پزشکی فسا، فسا، ایران.

۳- گروه پاتولوژی، دانشگاه علوم پزشکی فسا، فسا، ایران.

تاریخ پذیرش مقاله: ۱۳۹۲/۰۹/۱۶

تاریخ دریافت مقاله: ۱۳۹۲/۰۶/۳۰

چکیده

زمینه و هدف: بیماری‌هایی که تحت رادیوتراپی در ناحیه قفسه سینه قرار می‌گیرند در معرض نمونه‌ی پرتوی در فاز زودرس و فیبروز ریوی در فاز دیررس هستند. ملاتونین می‌تواند با عمل مستقیم بر روی رادیکال‌های آزاد و با تحریک آنزیم‌های آنتی‌اکسیدانی به عنوان محافظ پرتوی عمل کند. هدف از این مطالعه بررسی اثر ملاتونین در مقابل اثرات زودرس تشعشعی در ریه است.

مواد و روش‌ها: در این مطالعه ۲۰ موش نر و از نژاد ویستار به ۴ گروه تقسیم شدند. گروه اول به عنوان کنترل در نظر گرفته شد. گروه دوم 100 gm/kg ملاتونین را به صورت گاواژ دریافت کردند. گروه سوم 100 gm/kg ملاتونین را به صورت گاواژ دریافت کرده و با دز ۱۸ گری پرتو دهی شدند. گروه چهارم تحت تابش ۱۸ گری پرتو ایکس در ناحیه قفسه سینه قرار گرفتند. ۴۸ ساعت پس از شروع آزمون حیوانات برای بررسی تغییرات هیستوپاتولوژیکی ریه کشته شدند.

نتایج: نتایج نشان داد اشعه باعث افزایش کلاپس، فیبروز و فراوانی ماکروفاژ نسبت به گروه کنترل گردید ($P < 0/05$). مصرف خوراکی ملاتونین سبب افزایش فراوانی لنفوست و ماکروفاژ ($p < 0/001$) و کاهش گلبول قرمز ($p < 0/05$) نسبت به گروه پرتوی شده است.

نتیجه‌گیری: ملاتونین باعث ایجاد اثر حفاظت پرتوی در مقابل اثرات زودرس پرتو در ریه می‌شود. با توجه به سمیت سلولی که به دلیل تولید رادیکال آزاد به وجود می‌آید، ملاتونین می‌تواند مستقیماً با تبدیل رادیکال‌های آزاد تولید شده به ترکیبات غیر سمی و یا از طریق فعال نمودن آنزیم‌های آنتی‌اکسیدان آسیب‌های سلولی ناشی از پرتو را تقلیل دهد.

کلمات کلیدی: ملاتونین، پرتو یونساز، پنومونی تشعشعی.

مقدمه

(۱). پرتو یونساز به دو طریق بر روی اهداف بیولوژیکی اثر می‌گذارد: اثر غیر مستقیم و اثر مستقیم. در عمل مستقیم پرتو یونساز با ضربه مستقیم بر روی اتم‌های هدف عمل می‌کند. همه اتم‌ها و مولکول‌های درون سلول مثل پروتئین‌های ساختاری و آنزیمی و RNA مستعد آسیب پرتوی هستند. اما DNA هدف اصلی است (۲، ۳) و در اثر غیر مستقیم، فوتونها و ذرات باردار عبوری از یک محیط، اتم‌ها را یونیزه می‌کنند و الکترون‌های آزاد و یون‌ها را در مسیر به جای می‌گذارند. به این دلیل که حدود ۷۰ درصد ترکیب

بیش از صدها سال است از رادیوتراپی در درمان بدخیمی‌ها استفاده می‌شود. این روش، یک روش تایید شده برای کنترل کردن بدخیمی‌ها و طولانی کردن مدت زندگی افرادی است که به خاطر سرطان در معرض خطر مرگ قرار دارند. درمان‌های سیتوتوکسیک برای سرطان مثل رادیوتراپی موجب آسیب بافت‌های سالم می‌شود. زمانی که نواحی سرطانی پرتو دهی می‌شوند، برخی از بافت‌های سالم هم در معرض پرتو قرار می‌گیرند و این آسیبی را ایجاد می‌کند که واکنش‌های بافتی را افزایش می‌دهد

*نویسنده مسئول: غلامحسین حدادی، گروه فیزیک پزشکی، دانشگاه علوم پزشکی فسا، فسا، ایران. تلفن: ۰۷۳۱-۲۲۲۰۹۹۵. Email: ghadadi@gmail.com



(ملاتونین) می‌شود. این واکنش دهنده سمیت بسیار کمی دارد، بنابراین یک مزیت اساسی دارد. زمانی که ملاتونین OH° را مهار می‌کند، یک واکنش دهنده بسیار سمی توسط یک رادیکال با سمیت پایین جایگزین می‌شود. پس از چندین بازآرایی مولکولی، رادیکال ایندولیل یک OH° ثانویه را مهار می‌کند و ۳-هیدروکسی ملاتونین حلقوی شکل می‌گیرد (۱۰). علاوه بر فعالیت مستقیم ملاتونین در مهار رادیکال آزاد، ملاتونین موجب افزایش یافتن فعالیت برخی از آنزیم‌های آنتی‌اکسیدانی مهم مثل سوپراکسید دیسموتاز و گلوتاتیون پراکسیداز در سطح مولکولی می‌شود (۱۱). در این مطالعه اثر حفاظت پرتوی ملاتونین در جلوگیری از آسیب زودرس پرتوی در ریه مورد بررسی قرار گرفته است.

مواد و روش‌ها

در این مطالعه تجربی آزمایشگاهی، تعداد ۲۰ موش صحرایی (Rat)، نر، بالغ و سالم از نژاد ویستار با میانگین وزنی ۲۵۰-۳۰۰ گرم جهت آزمایشات انتخاب شدند. موش‌های مورد آزمایش مطابق با راهنمای انستیتوی ملی سلامت و در خانه حیوانات دانشگاه علوم پزشکی شیراز در شرایط ۱۸-۲۵ درجه سانتی‌گراد، ۱۲ ساعت روشنایی و ۱۲ ساعت تاریکی (به طور اتوماتیک) نگهداری شدند. موش‌ها به چهار گروه ۵ تایی تقسیم شدند. گروه یک به عنوان گروه شم کنترل در نظر گرفته شد که تنها تحت استرس آزمایشات قرار گرفته و حجمی مشابه دارو در گروه‌های دیگر، مخلوط آب و الکل دریافت کرد. گروه دو به عنوان گروه ملاتونین به تنهایی محسوب شدند که تحت استرس آزمایشات (بیهوشی) قرار گرفته و تنها ملاتونین با دوز ۱۰۰ میلی‌گرم به ازای هر کیلوگرم وزن بدن به صورت خوراکی و پرتو دریافت کردند. گروه سه، به عنوان گروه ملاتونین خوراکی و پرتو که ۳۰ دقیقه قبل از پرتو دهی ملاتونین با دوز ۱۰۰ میلی‌گرم به ازای هر کیلوگرم وزن بدن به صورت خوراکی و تک دوز دریافت کرده و ۳۰ دقیقه پس از بیهوشی دز ۱۸ گری را در ناحیه توراکس دریافت کردند. گروه چهار به عنوان گروه پرتوی ۱۸ گری محسوب شده و دز ۱۸ گری اشعه ایکس دستگاه شتابدهنده خطی را در ناحیه توراکس دریافت نمودند.

تهیه محلول ملاتونین: ملاتونین (N-Acetyl-5-methoxytryptamine) از شرکت ENZOLIFE کشور انگلستان

سلول از آب تشکیل شده است اثر یونیزه شدن آب توسط پرتو (رادیکالیز آب) غالب است (۴). سه مورد از مهم‌ترین گونه‌های شیمیایی فعال ایجاد شده در عمل غیر مستقیم الکترون آبی (e^-)_{aq} رادیکال هیدروکسیل OH° و رادیکال هیدروژن است (۲).

ریه یکی از ارگان‌های حساس نسبت به پرتو می‌باشد که هنگام درمان سرطان‌هایی مثل ریه، ازوفازگوس، پستان و سیستم لنفوی مورد تابش قرار می‌گیرد. فاز کلینیکی زودرس مربوط به اثرات پرتوی در ریه حدوداً یک تا سه ماه پس از رادیوتراپی ظاهر می‌شود که با احتقان، سرفه، نفس تنگی، تب و درد قفسه سینه که به خاطر پنومونی ایجاد می‌شود همراه است. هیستولوژی بافتی در فاز زودرس، افزایش پنوموسیت‌های نوع دو و کاهش سلول‌های پارانشیمال و غلظت سورفاکتانت را نشان می‌دهد. در فاز زودرس سلول‌های دخیل در تورم و التهاب در بافت‌ها وجود دارند و ماکروفاژهای آلوئولار افزایش می‌یابند. ترشحات خونی آلوئول را پر می‌کند و غشاهای هیالین متشکل از فیبرین گسترش می‌یابند (۵). پنومونی معمولاً بعد از چندین هفته برطرف می‌شود و با یک فاز التهاب مزمن و فیبروزیس ادامه می‌یابد که ماه‌ها یا سال‌ها بعد از پرتو دهی بروز می‌کند. در این فاز، آسیب عروقی و رسوب کلاژن پدید می‌آیند (۵، ۶) یکی از مکانیسم‌هایی که برای کاهش سمیت بافت نرمال به کار می‌رود استفاده از تعدیل‌کننده‌ها و یا حفاظت‌کننده‌های پرتوی است.

موادی که قبل یا بلافاصله بعد از رادیوتراپی در محیط وجود داشته باشند پاسخ بافت‌های نرمال را نسبت به پرتو دهی تغییر می‌دهند (۷). قابلیت برخی از مواد در ایجاد حفاظت در مقابل اثرات زیانبار پرتوهای یونیزان ابتدا در سال ۱۹۴۹ منتشر شد. بهترین محافظ‌های پرتوی ترکیبات سولفیدریل مثل سیستئین و سیستامین هستند، معهداً این ترکیبات عوارض جدی مثل تهوع و استفراغ ایجاد می‌کنند و در دزهای مورد نیاز برای حفاظت پرتوی ایجاد مسمومیت می‌نمایند (۸). ملاتونین در غده پینه آل از تریپتوفان ساخته می‌شود. ملاتونین علاوه بر غده پینه آل در عدسی، شبکیه، سلول‌های مغز استخوان، پوست و دستگاه گوارش نیز سنتز می‌شود (۹).

ملاتونین به دو طریق رادیکال‌های آزاد هیدروکسیل را خنثی می‌کند: الف- به صورت مستقیم: زمانی که ملاتونین با رادیکال هیدروکسیل (OH°) واکنش می‌دهد، تبدیل به رادیکال ایندولیل

گردید (۱۲، ۱۵). پرتو دهی با بیم فوتونی پرتو ایکس با دز ۱۸ گری با دستگاه شتاب دهنده خطی (Elekta Compact 6 MV- china) در مرکز رادیوتراپی بیمارستان نمازی شیراز انجام گردید. ارزیابی هیستوپاتولوژی: جهت بررسی‌های هیستوپاتولوژیکی، حیوانات ۴۸ ساعت پس از رادیوتراپی قربانی شده و ریه آنها جدا شده و در فرمالین ۱۰ درصد نگهداری شد. پس از تثبیت شدن نمونه‌ها در فرمالین، پاساژ بافتی انجام شده و به ترتیب در گزیل و پارافین قرار داده شد. در انتها از بافت‌ها برش‌هایی با ضخامت ۴-۵ میکرون تهیه گردید و با روش هماتوکسیلین- ائوزین و ماسون تری کروم رنگ آمیزی شد. لام‌های رنگ آمیزی شده توسط پاتولوژیستی که از گروه بندی‌ها اطلاع نداشت و با استفاده از میکروسکوپ نوری (Nikon-YS 100-Japan) بررسی گردید به صورت کلی ۸ فاکتور به عنوان شاخص‌های آسیب ریوی در نظر گرفته شد. فاکتورهای توصیفی آسیب ریوی ناشی از پرتو شامل وجود نوتروفیل (وجود نوتروفیل‌های بیش از حد معمول در کیسه آلوئول و دیواره آلوئولی)، وجود گلبولهای قرمز (وجود اریتروسیت بیش از حد معمول در کیسه آلوئولی)، وجود ادم داخل آلوئولی

خریداری شد. سپس در الکل ۱٪ حل شده و با سدیم کلراید ۰/۰۹ درصد رقیق شد به صورتی که غلظت نهایی به ۱۰ درصد رسید. محلول نهایی به صورت سوسپانسیون بود. مقدار محلول ملاتونین محاسبه شده به ازای وزن بدن هر حیوان، در گروه سه، ۳۰ دقیقه قبل از پرتو دهی استفاده شد و تحت همین شرایط ملاتونین تجویزی به موش‌های گروه دو نیز خورانده شد. دز ۱۰۰ mg/kg ملاتونین بر اساس مطالعات دیگر در این زمینه انتخاب شد (۱۲-۱۴). گروه کنترل سالم معادل همان حجم مخلوط آب و الکل دریافت کردند.

پرتو دهی: ابتدا موش‌ها با 60-90 mg/kg کتامین (Alphasan Netherland Bv) و 6-10 mg/kg زیلازین (Alfasan, Woerden, Holland) بیهوش شده و سپس روی صفحه‌ای از جنس پلاستی گلاس با ضخامت ۱ سانتی متر قرار داده شدند. این صفحه نهایتاً روی صفحه‌ای از همین جنس با ضخامت ۵ سانتی متر که در زیر دستگاه قرار داده شده، جای گرفت. یک صفحه با ضخامت یک سانتی متر در فاصله ۲ سانتی متری نسبت به سطح قفسه سینه حیوانات قرار گرفت. بنابراین $mpp=3\text{ cm}$ محاسبه شد. فاصله

جدول ۱: عارضه زودرس ریوی ناشی از تشعشع در چهار گروه مورد آزمون.

| P-value | ۱۸ گری پرتو | ملاتونین خوراکی و پرتو | ملاتونین | کنترل | |
|---------|-------------|------------------------|-----------|-------|---------------------------|
| ۰/۳۲۴ | ۰ | ۰/۱۷±۰/۴۱ | ۰/۲۵±۰/۵ | ۰ | نوتروفیل |
| ۰/۰۰۶ | ۰/۴۴±۰/۴۱ | ۰ | ۰ | ۰ | گلبول قرمز |
| ۰/۰۱۳ | ۰/۳۱±۰/۳۷ | ۰ | ۰/۲۵±۰/۲۹ | ۰ | ادم |
| ۰/۰۰۸ | ۰/۵۶±۰/۳۲ | ۰/۹۲±۰/۲ | ۰ | ۰ | کلاپس |
| ۰/۰۰۱ | ۰/۳۸±۰/۵۲ | ۰/۲۵±۰/۶۱ | ۱ | ۰ | هایلین آرتریواسکلروزیس |
| ۰/۰۴۹ | ۰/۶۳±۰/۳۵ | ۰/۵۸±۰/۳۸ | ۰/۳۸±۰/۴۸ | ۰ | فیبروزیس |
| <۰/۰۰۱ | ۰ | ۰/۵۸±۰/۲ | ۱±۰/۴۱ | ۰ | ماکروفاژ |
| <۰/۰۰۱ | ۰/۶۹±۰/۲۶ | ۱/۱۷±۰/۲۶ | ۱/۳۸±۰/۲۵ | ۰ | لنفوسیت |

این مقایسه نشان دهنده آسیب ریوی زودرس ناشی از تشعشع در چهار گروه مورد آزمون می‌باشد. مقادیر موجود میانگین ± انحراف معیار را نشان می‌دهد. تجویز خوراکی ملاتونین باعث کاهش آسیب ریوی ناشی از تشعشع شده است.

(وجود مایع درون کیسه آلوئولی)، کلاپس (عدم وجود هوا در کیسه آلوئولی)، تصلب شرایین (وجود غشای هایلین در دیواره

چشمه تا صفحه پلاستی رویی ۱۰۰ سانتی متر در نظر گرفته شد. دز پرتوی ۱۸ گری طبق مطالعات دیگری در همین زمینه انتخاب

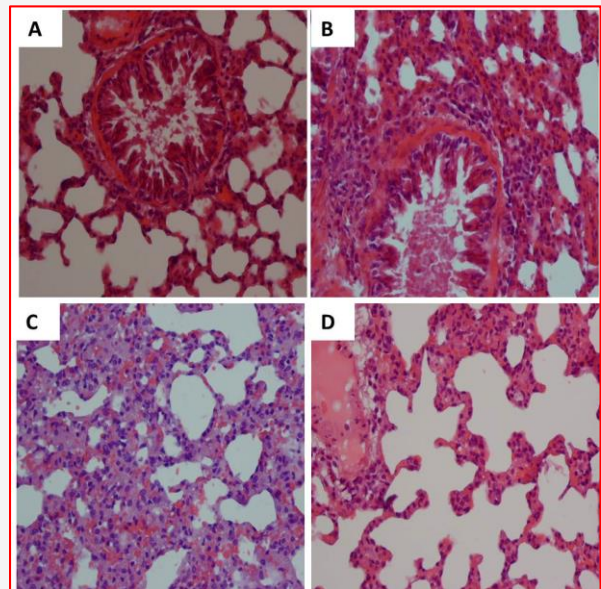
نشان داده شده است. نتایج نشان داد، ۴۸ ساعت بعد از شروع رادیوتراپی تفاوت معنی داری در فراوانی نوتروفیل در بین گروه‌ها مشاهده نشد ($p=0.324$)، در حالی که پرتودهی ۱۸ گری ناحیه توراکس بروز فیبروزیس ($p=0.023$) و کلاپس ($p=0.021$) و فراوانی لنفوسیت ($p=0.009$) را نسبت به گروه کنترل به طور معنی داری افزایش داد. همچنین اختلاف معنی داری در بروز کلاپس ($p=0.01$) و هایلین آرتریواسکلروزیس ($p=0.048$) وجود دارد. در حالی که فراوانی ماکروفاژ ($p=0.001$) و لنفوسیت ($p=0.009$) در گروه ملاتونین به تنهایی نسبت به گروه ۱۸ گری افزایش معنی داری داشته است.

مصرف ملاتونین به صورت خوراکی قبل از پرتودهی، میزان بروز کلاپس ($p=0.036$) و فراوانی اریتروسیت ($p=0.023$) نسبت به گروه پرتوی را به طوری معنی داری کاهش داد در حالی که فراوانی ماکروفاژ ($p<0.001$) و لنفوسیت ($p=0.011$) نسبت به گروه پرتو دیده بدون مصرف ملاتونین را به طور معنی داری افزایش داده است (شکل ۱).

بحث و نتیجه گیری

در مطالعه حاضر تاثیر حفاظتی ملاتونین بر آسیب‌های حاد ریوی ناشی از تابش مورد بررسی قرار گرفته است. آسیب حاد ریوی ناشی از پرتو درمانی، که پنومونی تشعشعی نیز خوانده می‌شود به وسیله وجود ادم داخل آلوئولی، نوتروفیل‌های آلوئولار و اریتروسیت‌های داخل آلوئولی در ارزیابی هیستوپاتولوژیکی مشخص می‌شوند (۱۶). بر اساس مطالعاتی که در زمینه علائم هیستوپاتولوژیکی آسیب زودرس تشعشعی در ریه انجام شده است آسیب گسترده آلوئولار به عنوان اولین یافته آسیب ریوی گزارش شده است. این آسیب آلوئولار شامل ادم می‌باشد که به دلیل افزایش نفوذپذیری عروق و ترشح پروتئین‌ها به درون فضای آلوئولی به وجود می‌آید. ترمبوز عروقی نیز جزء آسیب‌های زودرس می‌باشد و به دنبال آن نکروز منطقه‌ای و خونریزی داخل آلوئولی نیز ممکن است ایجاد شود (۱۷-۱۹). در این مطالعه تابش ۱۸ گری در ناحیه توراکس موجب افزایش معنی داری در فراوانی لنفوسیت و بروز کلاپس و تجمع کلاژن به عنوان علائم پیشرفت فیبروز شده است. گزارش شده است افزایش فراوانی لنفوسیت‌ها بعد از پرتودهی هم در میدان تابش و هم در ارگان‌های خارج از

عروق ریوی) ، فیبروز (وجود کلاژن در کیسه آلوئولی)، ماکروفاژ (وجود ماکروفاژ بیش از حد در کیسه آلوئول)، لنفوسیت (وجود



شکل ۱: مقطع بافت ریه از گروه شاهد (A)، گروه ملاتونین (B)، گروه تابش (C) که نشان دهنده پنومونی تشعشعی حاد و همچنین ترشح سلول‌های التهابی، ادم است. ملاتونین خوراکی + اشعه (D) افزایش در لنفوسیت وجود دارد.

لنفوسیت بیش از حد در کیسه آلوئول) بود. به منظور نیمه کمی کردن داده‌ها، فاکتورهای مذکور به صورت عددی نشان داده شده-اند: عدم افزایش (صفر)، افزایش خفیف (یک)، افزایش متوسط (دو)، افزایش شدید (سه)، افزایش خیلی شدید (چهار).

پس از تعیین مقادیر ۰-۴ برای هر یک از فاکتورهای ذکر شده در اسلایدهای هر گروه، از مقادیر به دست آمده در هر گروه برای هر فاکتور میانگین گیری شد و انحراف معیار نیز محاسبه گردید. برای مقایسه دو به دو گروه‌ها آزمون من-ویتنی (Mann-Whitney) انجام گردید. مقادیر $p<0.05$ به عنوان معنی داری در نظر گرفته شد. تحلیل داده‌ها با استفاده از نرم افزار SPSS 20 (SPSS Inc, Chicago, USA) انجام شد.

نتایج

در جدول ۱، میانگین و انحراف معیار و میانه مربوط به تغییرات زودرس بافت ریوی ۴۸ ساعت پس از شروع رادیوتراپی

ریه، روده بزرگ و ایلئوم (۲۹) بهبود می‌بخشد. بعد از رادیوتراپی، تغییرات کمی و کیفی بیان ژن‌ها اتفاق می‌افتد که منجر به تولید بسیاری از سیتوکین‌ها و فاکتورهای رشد توسط سلول‌های تابش دیده شده و نهایتاً منجر به تغییرات قابل تشخیص هیستوپاتولوژیکی و سندروم‌های کلینیکی می‌شود (۱۸). مطالعات اثبات کرده‌اند که التهاب نقشی اساسی در آغاز و تثبیت آسیب ریوی ناشی از پرتو دارد (۱۸). با توجه به اثرات ملاتونین، برای بررسی مسیر حفاظتی این دارو در تعدیل بیان ژن‌هایی که در التهاب حاد ریوی نقش دارند پژوهش‌های بیشتری نیاز می‌باشد. نتایج این مطالعه نشان می‌دهد که مصرف خوراکی ملاتونین با دوز معین در کاهش آسیب حاد ریوی که پس از پرتودهی به وجود می‌آید موثر بوده است. تحقیقات بیشتر جهت بررسی دقیق مکانیسم حفاظتی این ماده می‌تواند در پیشگیری از عوارض پرتوی در بیماران تحت معالجه با رادیوتراپی سودمند باشد.

تشکر و قدردانی

این پروژه تحت حمایت مالی دانشگاه علوم پزشکی فسا با شماره طرح ۹۲۰۰۴ انجام شده است. از همکاری آقایان دکتر علی شهبستانی منفرد و دکتر محمد امین مصلح شیرازی و محمد مهدی نقی زاده در این پژوهش تقدیر و تشکر می‌گردد.

میدان تابش اتفاق می‌افتد (۲۰). فعال‌ترین و مخرب‌ترین گونه فعال اکسیژن، رادیکال هیدروکسیل است که در اثر تابش دهی با پرتوهای یونیزان به وجود می‌آید. در مطالعات زیادی نشان داده شده است ملاتونین به روش‌های متفاوتی این گونه فعال را در زمان و مکانی که در سلول ایجاد می‌شود، جاروب می‌کند و احتمال تخریب مولکول‌های مجاور توسط OH° را کاهش می‌دهد. علاوه بر جاروبگری مستقیم گونه‌های فعال اکسیژن، ملاتونین و متابولیت‌های آن موجب تحریک آنزیم‌های آنتی‌اکسیدانی می‌شوند که مشتقات اکسیژن را به مولکول‌های بی‌ضرر تبدیل می‌کنند (۲۱). در این مطالعه نیز، تجویز خوراکی ملاتونین قبل از تابش دهی ناحیه توراکیس موجب کاهش آسیب‌های ریوی ناشی از تشعشع شده است به طوری که میزان کلاپس و همچنین فراوانی اریتروست کاهش یافته است و افزایش فراوانی لنفوسیت و ماکروفاژ به طور معنی‌دار بوده است. افزایش ماکروفاژ پاسخی در مقابل التهاب است (۲۲). ملاتونین با تحریک تولید سیتوکین‌ها بر سیستم ایمنی تأثیرگذار است و همچنین به واسطه گیرنده‌هایی که در لنفوسیت‌های خونی دارد نقش مهمی را در سیستم ایمنی بازی می‌کند (۲۳). در تحقیقات متعددی نشان داده شده است که ملاتونین با خاصیت آنتی‌اکسیدانی خود آسیب‌های ناشی از پرتودهی را در ارگان‌های مختلف مثل مغز (۲۴)، طناب نخاعی (۱۳، ۲۵، ۲۶)، عدسی‌ها (۲۷)، کبد (۲۸-۳۰)، طحال (۲۴، ۳۱)

References

- Hendry JH, Jeremic B, Zubizarreta EH. Normal tissue complications after radiation therapy. *Rev Panam Salud Publica*. 2006;20(2-3):151-160.
- Elgazzar AH, Kazem N. Biological effects of ionizing radiation. *The Pathophysiologic Basis of Nuclear Medicine*. 2nd ed. London: Springer; 2006.P: 540-8.
- Riley P. Free radicals in biology: oxidative stress and the effects of ionizing radiation. *Int J Radiat Biol*. 1994;65(1):27-33.
- McParland BJ. Nuclear medicine radiation dosimetry: advanced theoretical principles. London: Springer; 2010.P: 417-422
- Fajardo L. Morphology of radiation effects on normal tissues. *Principles and Practices of Radiation Oncology*, 2nd ed. New York: Lippincott; 1992.P: 114-23.
- McDonald S, Rubin P, Phillips TL, Marks LB. Injury to the lung from cancer therapy: clinical syndromes, measurable endpoints, and potential scoring systems. *Int J Radiat Oncol Biol Phys*. 1995;31(5):1187-203.
- Stone HB, Coleman CN, Anscher MS, McBride WH. Effects of radiation on normal tissue: consequences and mechanisms. *Lancet Oncol*. 2003;4(9):529-36.
- Shirazi A, Ghobadi G, Ghazi-Khansari M. A radiobiological review on melatonin: a novel



radioprotector. *J Radiat Res.* 2007;48(4):263-72.

9. Jaworek J, Brzozowski T, Konturek SJ. Melatonin as an organoprotector in the stomach and the pancreas *J Pineal Res.* 2004;38(2):73-83.

10. Reiter RJ, Tan D-x, Osuna C, Gitto E. Actions of melatonin in the reduction of oxidative stress. *J Biomed Sci.* 2000;7(6):444-58.

11. Reiter RJ, Tan D-x, Terron MP, Flores LJ, Czarnocki Z. Melatonin and its metabolites :new findings regarding their production and their radical scavenging actions. *Acta Biochemica Polonica.* 2007;54(1):1-9.

12. Serin M, Gülbas H, Gürses İ, Erkal HS, Yücel N. The histopathological evaluation of the effectiveness of melatonin as a protectant against acute lung injury induced by radiation therapy in a rat model. *Int J Radiat Biol.* 2007;83(3):187-93.

13. Shirazi A, Haddadi GH, Ghazi-khansari M, Abolhassani F, Mahdavi SR, Eshraghyan MR. Evaluation of melatonin for prevention of radiation myelopathy in irradiated cervical spinal cord. *Yakhteh Medical Journal.* 2009;11(1):43-8.

14. Yilmaz S, Yilmaz E. Effects of melatonin and Vitamin E on oxidative-antioxidative status in rats exposed to irradiation. *Toxicology.* 2006;222(1):1-7.

15. Van Eerde MR, Kampinga HH, Szabo BG, Vujaskovic Z. Comparison of three rat strains for development of radiation-induced lung injury after hemithoracic irradiation. *Radiation Oncol.* 2001;58(3):313-6.

16. Travis EL, Harley RA, Fenn JO, Klobukowski CJ, Hargrove HB. Pathologic changes in the lung following single and multi-fraction irradiation. *Int J Radiat Oncol Biol Phys.* 1977;2(5):475-90.

17. Gross N. Experimental radiation pneumonitis. IV. Leakage of circulatory proteins onto the alveolar surface. *J Lab Clin Med.* 1980;95(1):19-31

18. Tsoutsou PG, Koukourakis MI. Radiation pneumonitis and fibrosis: mechanisms underlying its pathogenesis and implications for future research. *Int J Radiat Oncol Biol Phys.* 2006;66(5):1281-93.

19. Abdollahi A, Li M, Ping G, Plathow C, Domhan S, Kiessling F, et al. Inhibition of platelet-derived growth factor signaling attenuates pulmonary fibrosis. *J Exp Med.* 2005;201(6):925-35.

20. Gibson PG, Bryant DH, Morgan GW, Yeates M, Fernandez V, Penny R, et al. Radiation-induced lung injury: a hypersensitivity pneumonitis? *Ann Intern Med.* 1988;109(4):288-91.

21. Reiter RJ, Korkmaz A, Ma S, Rosales-Corral S, Tan D-X. Melatonin protection from chronic, low-level ionizing radiation. *Mutation Research/Reviews in Mutation Research.* 2012;751(1):7-14.

22. Marks LB, Yu X, Vujaskovic Z, Small Jr W, Folz R, Anscher MS. Radiation-induced lung injury. *Semin Radiat Oncol.* 2003;13(3):333-45.

23. Brennan C, Hendricks G, El-Sheikh T, Mashaly M. Melatonin and the enhancement of immune responses in immature male chickens. *Poult Sci.* 2002;81(3):371-5.

24. Sharma S, Haldar C. Melatonin prevents X-ray irradiation induced oxidative damage in peripheral blood and spleen of the seasonally breeding rodent, *Funambulus pennanti* during reproductively active phase. *Int J Radiat Biol.* 2006;82(6):411-9.

25. Aghazadeh S, Azarnia M, Shirazi A, Mahdavi SR, Zangii BM. Melatonin as a protective agent in spinal cord damage after gamma irradiation. *Reports of Practical Oncology & Radiotherapy.* 2007;12(2):95-99.

26. Shirazi A, Haddadi G, Minaee B, Sepehrizadeh Z, Mahdavi S, Jaber E, et al. Evaluation of melatonin for modulation of apoptosis-related genes in irradiated cervical spinal cord. *International Journal of Low Radiation.* 2010;7(6):436-45.

27. Karslioğlu I, Ertekin MV, Taysi S, Koçer I, Sezen O, Gepdiremen A, et al. Radioprotective effects of melatonin on radiation-induced cataract. *J Radiat Res.* 2005;46(2):277-82.

28. El-Missiry M, Fayed T, El-Sawy M, El-Sayed A. Ameliorative effect of melatonin against gamma-irradiation-induced oxidative stress and tissue injury. *Ecotoxicol Environ Saf.* 2007;66(2):278.

29. Sener G, Jahovic N, Tosun O, Atasoy BM, Yegen BC. Melatonin ameliorates ionizing radiation-induced oxidative organ damage in rats. *Life Sci.* 2003;74(5):563-72

30. Taysi S, Koc M, Büyükkuroğlu ME, Altınkaynak K, Şahin YN. Melatonin reduces lipid peroxidation and nitric oxide during irradiation-induced oxidative injury in the rat liver. *J Pineal Res.* 2003;34(3):173-7.

31. Sharma S, Haldar C, Chaube S, Laxmi T, Singh S. Long-term melatonin administration attenuates low-LET γ -radiation-induced lymphatic tissue injury during the reproductively active and inactive phases of Indian palm squirrels (*Funambulus pennanti*). *British Journal of Radiology.* 2010;83(986):137-51.

32. Sharma S, Haldar C, Chaube SK. Effect of exogenous melatonin on X-ray induced cellular toxicity in lymphatic tissue of Indian tropical male squirrel, *Funambulus pennanti*. *Int J Radiat Biol.* 2008;84(5):363-74.



Original Article

The Evaluation of Melatonin Effect Against The Early Effect of Ionizing Radiation Induced Lung Injury

Tahamtan R¹, Haddadi GH^{2*}, Tavassoli AR³

1- Biophysics and Biochemistry Department, Babol University of Medical Sciences, Babol, Iran.

2- Department of Medical Physics, Fasa University of Medical Sciences, Fasa, Iran.

3- Department of Pathology, Fasa University of Medical Sciences, Fasa, Iran.

Received: 21 Sep 2013

Accepted: 07 Dec 2013

Abstract

Background & Objective: Lung is a radiosensitive organ. Patients who are undergoing radiation therapy in their chest are subjected to radiation pneumonitis in the early phase and pulmonary fibrosis in the late one. Melatonin scavenges free radicals directly and acts as an indirect antioxidant through the activation of major antioxidant enzymes as well. The aim of the study thus is to investigate the effect of melatonin against the early damages in irradiated lungs.

Materials & methods: Male wistar rats were divided into five groups: the first group was considered as the control group. Both the second and the third group received 100 mg/kg melatonin intraorally however, the latter one underwent through 18Gy radiotherapy as well. The fourth group underwent through 18Gy radiotherapy in their chests. After 48 hours, all of the rats were killed for histopathological evaluation.

Results: the results indicated that radiation increases the collapse and fibrosis and cause the abundance of macrophage compared to control group ($p < 0.05$). Oral administration of melatonin before radiation therapy significantly increased the lymphocyte and macrophage frequency ($p < 0.001$) and decreased the RBC ($p < 0.05$) frequency compared to the radiation group.

Conclusion: According to the results, melatonin can prevent early damages in irradiated lungs. Free radicals cause cytotoxicity and melatonin can directly decrease the radiation induced cell damages by converting the free radicals to non-toxic compounds and also through the activation of the major antioxidant enzymes.

Keywords: Melatonin, ionizing radiation, radiation pneumonia.

* Corresponding author: Haddadi Gholam Hassan, Department of Medical Physics, Fasa University of Medical Sciences, Fasa, Iran.

Tel: +987312220995

Email: ghadadi@gmail.com