

## لیپومای غده پاروتید: گزارش مورد

مریم مقبول<sup>۱\*</sup>، محمد جواد اشرف<sup>۲</sup>، نگار آذرپیرا<sup>۲</sup>

۱- بخش پاتولوژی، دانشگاه علوم پزشکی فسا، فسا، ایران.

۲- بخش پاتولوژی، دانشگاه علوم پزشکی شیراز، شیراز، ایران.

تاریخ پذیرش مقاله: ۱۳۹۳/۰۹/۲۶

تاریخ دریافت مقاله: ۱۳۹۳/۰۴/۲۱

### چکیده

زمینه و هدف: لیپوما (تومور خوش خیم مشتق از بافت چربی) یکی از شایع‌ترین تومورهای مزانشیمی خوش خیم در بافت نرم می‌باشد اما در غده پاروتید نادر است.

مورد: ما یک مورد از لیپومای غده پاروتید را در مردی ۵۴ ساله گزارش کردیم. معمولاً این تومور از لوب سطحی منشا می‌گردد، بنابراین درمان انتخابی آن برداشتن لوب سطحی است.

نتیجه‌گیری: لیپوما به عنوان یکی از شایع‌ترین تومورهای بافت نرم می‌تواند به ندرت در غده بزاقی هم دیده شود.

**کلمات کلیدی:** غده پاروتید، لیپوما

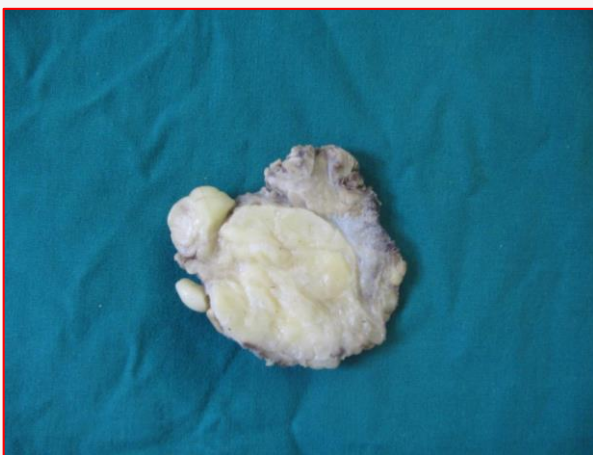### مقدمه

بود. سپس لوب سطحی غده پاروتید از طریق انسیزیون در ناحیه جلوی گوش تحت بیهوشی عمومی برداشته شد. در برش بافت توده زرد رنگی با حدود مشخص در مرکز لوب دیده شد (تصویر شماره ۱). مطالعه هیستوپاتولوژی بیانگر لیپوما بود (تصاویر شماره ۲ و ۳). در طی سه سال پیگیری بیمار بدون هیچ گونه عود تومور بهبود یافت.

تومورهای مزانشیمی در غدد بزاقی به صورت نادر دیده می‌شوند به طوری که تنها ۱/۹ تا ۵ درصد تومورهای غدد بزاقی ماژور را تشکیل می‌دهند (۱). لیپوما یکی از تومورهای شایع در بافت نرم می‌باشد ولی در غده پاروتید بسیار نادر است و فقط ۲-۱ درصد از تومورهای پاروتید را تشکیل می‌دهد (۲). معمولاً تومور از لوب سطحی و به ندرت از لوب عمقی منشا می‌گیرد (۳).

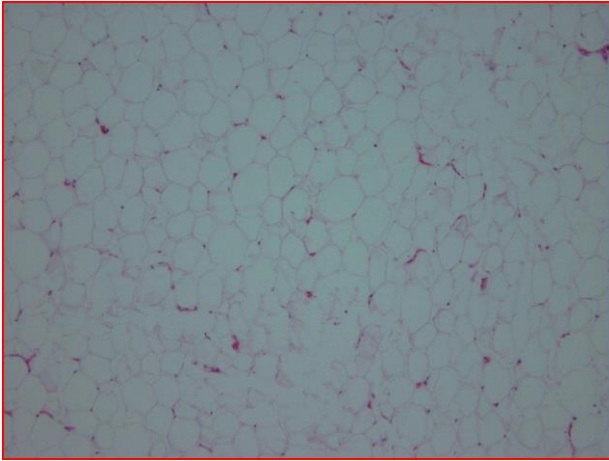
### مورد

مردی ۵۴ ساله‌ای با شکایت از تورم آهسته و بدون درد در ناحیه غده پاروتید سمت راست از چهار سال پیش مراجعه کرده است. در معاینه بالینی یک توده با مرز کاملاً مشخص به ابعاد ۳×۳ سانتی متر به صورت متحرک، نرم و بدون درد در لمس مشاهده شد. پوست روی ضایعه نرمال به نظر می‌رسید و هیچ گونه علامتی از اتصال به توده دیده نمی‌شد. عصب صورتی هم دارای عملکرد طبیعی بود. بزرگی غدد لنفاوی در ناحیه گردن نیز مشاهده نشد. اسپیراسیون توده تحت گاید سونوگرافی نشان دهنده بافت چربی

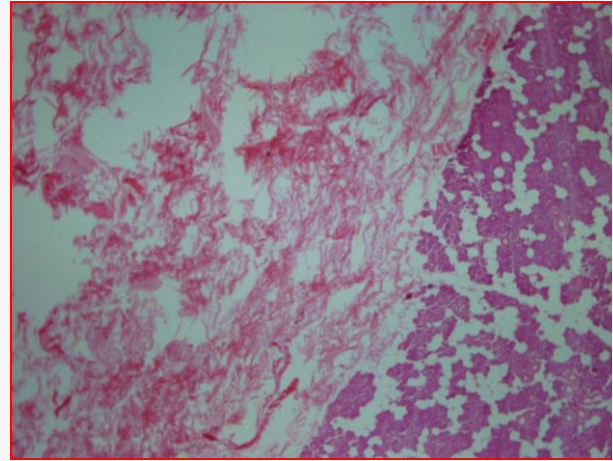


تصویر ۱: توده با محدوده مشخص متشکل از بافت چربی و متصل به غده پاروتید

\* نویسنده مسئول: مریم مقبول، بخش پاتولوژی، دانشگاه علوم پزشکی فسا، فسا، ایران.  
تلفن: ۰۷۱۵۳۳۵۰۹۹۴  
Email: maghbol.maryam@yahoo.com



تصویر ۳: سلولهای چربی بالغ بدون اتیپی موافق با تشخیص لیپوما(رنگ امیزی هماتوکسیلین و اتوزین). (بزرگنمایی ۴۰۰)



تصویر ۲: لیپوما با محدوده مشخص در مجاورت پارانشیم پاروتید(رنگ امیزی هماتوکسیلین و اتوزین). (بزرگنمایی ۴۰۰)

برداشتن کامل ضایعه بسیار نادر است. درمان انتخابی برداشتن لوب سطحی غده پاروتید می‌باشد.

در مطالعه‌ای که توسط agaimy A و همکاران در سال ۲۰۱۳ بر روی ۳۱ مورد ضایعات حاوی بافت چربی در غدد بزاقی انجام شد نشان داده شده است که متوسط سایز تومور ۳/۳ سانتی متر در مورد لیپوما می‌باشد و هیچ گونه عودی در طی ۷۲ ماه پیگیری بیماران دیده نشده است که این موافق با مورد گزارش شده می‌باشد (۸). اما در گزارش موردی که توسط lee PH و همکاران در سال ۲۰۱۴ گزارش شده است عود تومور سه ماه بعد از خارج کردن ضایعه دیده شده که به علت چند کانونی بودن ضایعه بوده است، بنابراین پیگیری در این بیماران ضروری است (۹).

### بحث و نتیجه‌گیری

لیپوما یکی از شایع‌ترین تومورهای مزانشیمی خوش خیم در بافت نرم می‌باشد که طبقه افتراق آن از تجمع چربی وجود کپسول فیبروزی است (۴). این تومور در ناحیه سر و گردن به طور شایع در زیر پوست ناحیه خلفی گردن دیده می‌شود (۵). به ندرت این تومور می‌تواند در دهه‌های پنجم و ششم زندگی در غده پاروتید دیده شود، که بیشتر تمایل به جنس مذکر دارد (۶). سونوگرافی به عنوان متد اولیه تشخیصی در لیپومای سر و گردن به کار می‌رود (۷) زیرا روشی سریع و ارزان می‌باشد. اما بررسی هیستولوژیک جهت تایید تشخیص الزامی است. عود بعد از

### References

1. Kyung-Ja Cho, Jae Y. Ro, Jene Choi, Seung-Ho Choi, Soon Yuhl Nam, Sang Yoon Kim, Mesenchymal neoplasms of the major salivary glands: clinicopathological features of 18 cases.

European Archives of Oto-Rhino-Laryngology. 2008; 265: S47-56.

2. Levan P ,De Kerviler E, Revol M, Servant JM. Lipoma of the superficial lobe of the parotid gland.



- A case report, *Ann Chir Plast Esthet.* 1997;42(4):333-6.
3. Dispenza F, De Stefano A, Romano G, Mazzoni A. Post-traumatic lipoma of the parotid gland: case report. *Acta Otorhinolaryngol Ital.* 2008; 28(2): 87-88.
4. Kim YH, Reiner L: Ultrastructure of lipoma. *Cancer* 1982;50(1):102-106.
5. Monem MH, Gaafar AH, Magdy EA: Lipomas of the head and neck: presentation variability and diagnostic work-up. *J Laryngol Otol* 2006, 120(1):47-55.
6. Walts AE, Perzik SL: Lipomatous lesions of the parotid area. *Arch Otolaryngol* 1976, 102(4):230-232.
7. Ahuja AT, King AD, Kew J, King W, Metreweli C: Head and neck lipomas: sonographic appearance. *AJNR Am J Neuroradiol* 1998;19(3):505-508.
8. Agaimy A, Ihrler S, Märkl B, Lell M, Zenk J, Hartmann A, Michal M, Skalova A: Lipomatous salivary gland tumors: a series of 31 cases spanning their morphologic spectrum with emphasis on sialolipoma and oncocytic lipoadenoma. *Am J Surg Pathol.* 2013 Jan;37(1):128-37.
9. Lee PH, Chen JJ, Tsou YA. A recurrent sialolipoma of the parotid gland: A case report. *Oncol Lett.* 2014 Jun;7(6):1981-1983.



## Case Report

**Parotid Lipoma: Case Report**Maghbool M<sup>1</sup>, Ashraf MJ<sup>2</sup>, Azarpira N<sup>2</sup>

1- Department of Pathology, Fasa University of Medical Sciences, Fasa, Iran.

2- Department of Pathology, Shiraz University of Medical Sciences, Shiraz, Iran

Received: 12 Jul 2014

Accepted: 17 Dec 2014

**Abstract**

**Background & Objective:** Lipoma (a benign tumor composed of adipose tissue) is the most common benign mesenchymal tumors in soft tissue but it is very rare in the parotid gland.

**Case:** We reported a 54 years old man with parotid gland lipoma. Parotid gland lipoma usually originates from the superficial lobe. Superficial parotidectomy has been considered as the choice method of the treatment.

**Result:** lipoma, as a prevalent tumor of the soft tissue, is rarely seen in salivary glands.

**Keywords:** Parotid gland, lipoma

\* **Corresponding author: Maryam maghbool**, Fasa University of Medical Sciences, Fasa, Iran.

E.mail: maghbol.maryam@yahoo.com

Tel: +98-7153350994-6